BERICHTE

des

naturwissenschaftlich-medizinischen

VEREINES

in

INNSBRUCK.

VI. Jahrgang 1875.

1. Heft.

INNSBRUCK.

Druck und Verlag der Wagner'schen Universitäts-Buchhandlung.

1876.

2 40

BERICHTE

des

naturwissenschaftlich-medizinischen

VEREINES

in

INNSBRUCK.

VI. Jahrgang 1875.

1. Heft.

INNSBRUCK.

Druck und Verlag der Wagner'schen Universitäts-Buchhandlung.

1876.

A.

Sitzungs-Berichte.

Sitzungs-Berichte.

I. Sitzung am 13. Jänner 1875.

Einläufe:

1. Rundschau, med.-chirurg., XV. Jahrg. IV. Bd. 3. Hft.

2. Vierteljahrschr. d. naturforsch. Gesellsch. in Zürich, XVIII. Jahrg. 4. Hft.

3. Nova acta reg. soc. scient. Upsal. Ser. sept. Vol. IX. Fasc. I.

4. Sitzungsber. d. k. böhm. Gesellsch. d. Wissensch. in Prag. 1874. No. 2.

5. Pennatulide umbellula v. Kolliken.

I. Der Antrag des botanischen Vereines der Provinz Brandenburg zu Berlin auf Tausch der Vereinspublikationen wird einstimmig angenommen.

II. Der Vorsitzende Professor Stolz zeigt an, dass der Verein von der k. k. geologischen Reichsanstalt zur Jubiläumsfeier geladen wurde und dass er im Namen des Vereines telegraphisch geantwortet habe.

III. Professor Pfaundler übergibt einen Auszug aus seinem in der Sitzung vom 3. Jänner 1874 gehaltenen Vortrage und ersucht um Aufnahme desselben in die Vereinsberichte.

IV. Professor Mauthner stellt ein Mädchen vor, an welchem eine Catarakta operirt wurde.

V. Vortrag des Professor Stolz: „über die Bedeutung der Venusdurchgänge für die Astronomie."

II. Sitzung am 27. Jänner 1875.

Einläufe:

1. Sitzungsber. d. k. böhm. Gesellschaft der Wissenschaften. No. 6.

2. Monatsber. d. Akademie d. Wissensch., Berlin 1874, September, Oktober.

3. Sitzungsber. d. Gesellsch. Isis, Dresden. April bis September 1874.

I. Professor von Vintschgau hält einen Vortrag über die Reactionszeit einer Geschmacksempfindung.

Prof. v. Vintschgau bespricht, anknüpfend an den Vortrag, den er am 2. Juli 1873 hielt, zuerst die Aenderungen, die er an den damals vorgezeigten Apparaten vornahm.

Der Vortragende erläutert gegenwärtig ausführlich die von ihm angewendeten Methoden, die Fehler der Apparate zu bestimmen, und somit auch die anzubringende Correctur bei der Bestimmung der Reactionszeit einer Geschmacksempfindung.

Nach diesen Erörterungen bespricht der Vortragende die Vorsichten, die man zu beobachten hat bei der Application der schmeckbaren Substanzen auf die Zunge. Er beleuchtet die Gründe, welche ihn und Herrn Hönigschmied bewogen haben folgende schmeckbaren Substanzen anzuwenden: Chinin, Zucker, Kochsalz und eine Säure (verdünnte Phosphorsäure, verdünnte Citronensäure).

Der Vortragende theilt nun die Zahlen der Reactionszeit einer Geschmacksempfindung mit, welche er und Herr Hönigschmied an der Zungenspitze verschiedener Individuen erhalten haben.

Für die Zungenspitze des Herrn H. fanden der Vortragende und Hönigschmied folgende Mittelwerthe.

Für	Chlornatrium	0·1598 S.
„	Zucker	0·1639 „
„	Säure	0·1676 „
„	Chinin	0·2381 „

Für die Zungenspitze des Herrn Dr. D. fanden sie dagegen folgende Mittelwerthe.

Für	Chlornatrium	0·597 S.
„	Zucker	0·752 „
„	Chinin	0·993 „

Der Vortragende knüpft hieran die Bemerkung, dass die Mittelzahl für das Chinin an der Zungenspitze des Hrn. Dr. D. nicht verlässlich ist, da die Schwankungen in den einzelnen Beobachtungen sehr gross waren, und die Empfindung manchmal eine sehr schwache und undeutliche gewesen ist, manchmal durchaus nicht ähnlich der des Chininbitter, ja in einigen Fällen hatte dieselbe sogar eine gewisse Aehnlichkeit mit dem Geschmacke des Kochsalzes.

Hierauf theilt der Vortragende mit, dass er und Hönigschmied Versuche bloss mit Zucker an der Zungenspitze eines dritten Herrn (Dr. Tu.) vornahmen. Als Mittelzahl erhielten [sie 0·3502 S.; die Zahl der einzelnen Versuche war jedoch sehr gering.

Endlich erwähnt der Vortragende, dass ein vierter Herr (Dr. Fr.) mit der Zungenspitze nicht im Stande war, die einzelnen schmeckbaren Substanzen von einander zu unterscheiden.

II. Hermann Hammerl macht Mittheilung über die von ihm ausgeführten Bestimmungen der Siedepunkte der Chlorcalciumlösungen bei verschiedenem Procentgehalte. Nach Angabe der Methode, welche er dazu angewandt hat, zeigt derselbe, dass seine Bestimmungen von denen, welche Legrand schon vor längerer Zeit gemacht hat, nicht unbeträchtlich abweichen, ohne einen bestimmten Erklärungsgrund hiefür angeben zu können.

III. Sitzung am 10. Februar 1875.

Einläufe:

1. Leopoldina XI. 1, 2; X. 7—15.

2. Bericht der Festsitzung der k. k. geol. Reichsanstalt.

I. Professor Heller demonstrirt den amerikanischen Colorado-Käfer.

II. Professor Pfaundler referirt über calorimetrische Arbeiten, welche er behufs Berechnung des Effektes der Kältemischung aus Schnee und Schwefelsäure angestellt hat. Der Vortragende zeigte die Apparate hiezu vor, erläuterte ihre Anwendung und gab eine Uebersicht der erhaltenen Resultate, welche in zwei Abhandlungen der Wiener Akademieschriften ausführlich veröffentlicht wurden. (Sitzungsbericht der Akad. d. Wissensch. Bd. LXXI.)

IV. Sitzung am 24. Februar 1875.

Einläufe:

1. Leopoldina. Oktober.

2. Med.-chirurg. Rundschau, XVI. Jhrg., I. Bd. 1. Hft.

3. Verhandl. d. botan. Vereins d. Prov. Brandenburg in Berlin. 1868—1873.

4. Verhandl. d. Berl. med. Gesellsch. Bd. V.

5. Verhandl. d. naturhist. Vereines d. preuss. Rheinlande. 30. und 31. Jahrg.

I. Der Vorstand theilt mit, dass auf Anregung mehrerer Vereinsmitglieder zur Feier der Vollendung des fünften Vereinsjahres nach Abhaltung der Jahresversammlung ein Festessen veranstaltet werde.

II. Professor Dantscher hält einen Vortrag über eine seltene, bis jetzt — so weit ihm die Literatur zugänglich war — noch nicht beobachtete Faltenbildung am orificium urethrae internum, welche Falte in Gestalt eines Ringes dasselbe umgibt. (Vid. Tafel.) Die Lichtung dieses Ringes beträgt im Sagittaldurchmesser 24 Mm., im transversalen 2 Cm., am hinteren Rande ist die Falte 7, an den Seiten 5,

vorne 2 Mm. breit und findet sich genau über der pars cervicalis urethrae. Sie unterscheidet sich bezüglich ihres Vorkommens ganz wesentlich von jener horizontalen Scheidewand als Abschnürung eines grösseren oder kleineren Theiles des Blasenkörpers, wie sie Klebs in seinem Handbuche der pathologischen Anatomie angibt. — Die Seltenheit dieser Bildung und ihre chirurgische Wichtigkeit bestimmten ihn, seit einer Reihe von Jahren sämmtliche, in die anatomische Anstalt gebrachten Harnblasen auf das Vorkommen dieser Falte zu untersuchen, wobei ihm keine mehr in dieser ausgeprägten Form vorkam. An der hinteren Wand des orificium jedoch erscheint eine Falte sehr häufig, wie dies Kohlrausch angibt, und zwar von einem kaum merklichen Vorsprunge bis zur Breite von drei Linien, während dieser Autor sie nur mit $1\frac{1}{2}$—$1\frac{2}{3}$ Linien angibt. Die Breite dieser Falte wird deutlicher sichtbar, wenn man einen Schnitt durch die prostata führt und sie von unten betrachtet. Zur Erläuterung dieses Vortrages wurden mehrere Blasen gezeigt, an welchen sich die stufenweise Entwicklung dieser Falte nachweisen lässt.

Nachdem an einer Zeichnung — nach Kohlrausch Tab. I — die normale Stellung der Blase und die dadurch bedingte tiefste Stelle derselben, nämlich das orificium urethrae demonstrirt wurde, übergeht er auf die Erörterung des Blasenhalses, um zu bestimmen, was man darunter zu verstehen habe. Er gibt zuerst die Definition älterer Anatomen, wie Weber-Hildebrandt, Huschke, Weber etc., welche darunter den untersten, engsten Theil der Blase verstanden, oder wie noch Hyrtl in seiner ersten Auflage jenen Theil der Blase damit bezeichnete, wo die vordere Wand der Blase sich mit der hinteren zur Bildung der Harnröhre vereinigt und schliesst sich dann den Ansichten von Kohlrausch, Barkow, Holstein, Beaunis et Bouchard etc. an, nach welchen ein, durch bestimmte Grenzen abgesonderter Raum nirgends existirt, der diesen Namen verdiente, wie dies schon Vesal und Sylvius mit Recht behaupteten.

Da über den Begriff des Blasenhalses noch immer Verwirrung herrscht, wäre es wohl am zweckmässigsten, denselben gänzlich aus der Anatomie zu eliminiren, oder höchstens mit Barkow auf den obersten Theil der urethrae zu beschränken, welche von ihm pars cervicalis urethrae genannt wird.

Die Harnblase geht ohne scharfe Abgränzung in die Harnröhre über; ein trichterförmiger Raum, gebildet durch diese pars cervicalis urethrae, existirt nur an getrockneten Blasen, an welchen die Prostata nicht entfernt wurde, wie dies an mehreren Präparaten mit und ohne Prostata ersichtlich gemacht wird; er kam dabei zu einem, Henle's Angaben gerade entgegengesetzten Resultate.

Er theilt ferner mit, dass im sogenannten annulus elasticus wirklich zahlreiche elastische Fasern, theils gabelförmig sich theilend, theils zusammenhängende Netze bildend, sich finden und glaubt die Entstehung der oben erwähnten Falte aus einer stärkeren Entwicklung desselben erklären zu können, nach Analogie jener vorspringenden Schleimhautfalte, welche durch eine stärkere Entwicklung des ligamentum interurethericum öfters und auch von ihm beobachtet wurde.

Der Vortragende übergeht dann auf jene Bildungsanomalien beim Menschen, die Darwin nach dem Prinzipe des „Rückschlags", durch welchen lange verlorene, latente Bildungen auf's Neue in's Leben gerufen werden, entstehen lässt. Er bespricht und demonstrirt den processus supracondyloideus humeri, die variirenden Verhältnisse zwischen Blinddarm und processus vermicularis, die synostose zwischen Kreuz- und Darmbein und meint schliesslich, dass sehr viele und wichtige Bildungen, die sich viel ungezwungener aus diesem Prinzipe, als aus Circulationshindernissen erklären lassen, in den Anomalien der Gefässe fänden, worüber Darwin keine Andeutung gibt. Er beschränkt sich vorläufig auf die Anomalien des Aortenbogens und dessen Aeste, vergleicht sie mit gleichnamigen Gefässen, die bei gewissen Thieren normal sind und erläutert dies durch vergleichende Präparate.

Er spricht die Hoffnung aus, dass es der Anatomie, besonders der vergleichenden gelingen werde, noch viele und überzeugende Belege für diese grosse und geniale Theorie beizubringen, und dass es ihr gewiss zu hoher Ehre gereichen werde, zur Erfüllung der Worte Darwin's beizutragen: „Es wird nicht lange dauern und die Zeit wird da sein, wo man sich darüber wundern wird, dass Naturforscher, welche mit dem Baue und der Entwicklung des Menschen und anderen Säugethieren in Folge eingehender Vergleichungen bekannt sind, glauben konnten, dass jedes derselben die Folge eines besonderen Schöpfungsactes gewesen sei."

V. Sitzung am 3. März 1875.

(Jahresversammlung.)

I. Begrüssung der Versammlung durch den Vorstand.

II. Professor Pfaundler trägt vor: „Ueber das Verhältniss der Physik zur Medicin."

III. Einläufe:

1. Verhandl. d. geolog. Reichsanstalt. No. 11.

2. Jahrbuch d. geolog. Reichsanstalt. 1874. XXIV. Bd. Oktob., Novemb., Decemb.

3. Bulletin de la Société imperiale d. Natur. Moskou 1874. No. 2.

4. Jahresber. d. naturw. Gesellsch. z. Chemnitz 1871/72.

IV. Der Vorstand Professor Stolz erstattet den Jahresbericht über das Vereinsjahr 1874/75:

Der naturwissenschaftlich-medizinische Verein hat auch im verflossenen Jahre die in den Statuten vorgezeichnete Thätigkeit in reichem Masse geübt, wovon die nachfolgende Zusammenstellung derselben hinlänglich Zeugniss gibt.

Es wurden im Zeitraume vom 29. April 1874 bis 3. März 1875 15 Sitzungen gehalten, die sich eines zahlreichen Besuches von Seiten der Vereinsmitglieder zu erfreuen hatten. Dieselben wurden, wie bisher, im physikalischen Hörsaale der Universität abgehalten.

Nachstehende Herren haben für dieselben Vorträge oder kürzere Mittheilungen geliefert:

Prof. Albert (2 mal), Prof. Dantscher, Dr. Dietl, Hammerl, Prof. Heller (2 mal), Prof. Kerner (2 mal), Prof. Lang, Prof. Mauthner (2 mal), Prof. Oellacher (2 mal), Prof. Pfaundler (3 mal), Prof. Rembold, General v. Sonklar, Prof. Stolz (3 mal), Prof. v. Vintschgau (2 mal).

Das 1. und 2. Heft des 5. Jahrganges (1874) der Vereinszeitschrift, welches sich gegenwärtig unter der Presse befindet, wird ausser den Sitzungsberichten folgende Originalarbeiten enthalten:

1) Prof. Kerner. Vorläufige Mittheilungen über die Bedeutung der Asyngamie für die Entstehung neuer Arten.

2) Prof. Oellacher. Ueber eine im beobachteten Forellenei zu beobachtende radiaere Structur.

3) Prof. Oellacher. Ueber einen Fall partieller Multiplicität des Rückenmarkes an einem viertägigen Hühnerembryo.

4) Prof. Stolz. Bemerkungen zur Integralrechnung.

5) Dr. Pircher. Sanitär-statistische Mittheilungen über Tirol und Vorarlberg.

6) Dr. Plenk. Mittheilungen aus der Augenklinik.

7) Prof. Dantscher. Ueber Bildungsanomalien.

Zu den mit dem Vereine in Tauschverkehre stehenden Vereinen sind neu hinzugetreten: Die medicinisch-physikalische Gesellschaft zu Erlangen und der botanische Verein zu Brandenburg. Eben heute ist der 4. Bericht der naturwissenschaftlichen Gesellschaft zu Chemnitz angelangt.*)

Die Anzahl der Vereinsmitglieder beläuft sich gegenwärtig auf 102. Es entfallen auf das abgelaufene Vereinsjahr 10 Eintritte gegen 5 Austritte.

---

*) Dem akademischen Lesevereine in Innsbruck wurde durch Beschluss der Sitzung am 15. Juli 1875 ein Freiexemplar der Vereinszeitschrift bewilligt.

Als Vorsteher des Vereines fungirten die Herren Prof. Stolz und Prof. Rembold, als Cassierer Herr Professor Dantscher, als Schriftführer Herr Prof. Senhofer.

V. Cassier Professor Dantscher gibt den Bericht über den Cassabestand.

VI. Die Versammlung bewilligt dem Diener des physikalischen Kabinetes für die dem Verein geleisteten Dienste eine Remuneration von 10 fl.

VII. Professor Maly beantragt die Ernennung des Herrn Prof. Heine in Prag zum Ehrenmitgliede des Vereines. Der Antrag wird durch Akklamation angenommen.

VIII. Dr. A. J. Daimer in Taufers (Vereinsmitglied) beantragt brieflich, dass auch den auswärtigen Vereinsmitgliedern gegen Transportkostenvergütung die von Vereine der Universitätsbibliothek überlassenen Bücher zugänglich gemacht werden mögen.

Der Verein nimmt den Antrag an, nachdem der Herr Vorstand über Einvernehmen mit dem Herrn Bibliothekar Jeitteles erklärt hatte, dass von Seite der Bibliothek vorläufig gegen diesen Antrag kein Bedenken bestehe, nämlich in so lange, als die Kräfte des Institutes dadurch nicht allzusehr in Anspruch genommen werden.

IX. Nach kurzer Pause wird die Wahl des neuen Bureau's vorgenommen. Es wurden 36 Stimmzettel abgegeben und beim Scrutinium erschienen die Herren Professor Maly mit 34 als Vorstand, Prof. Barach-Rappaport mit 19 als Vorstandstellvertreter, Prof. Dantscher mit 33 als Cassier und Dr. Liebermann mit 24 Stimmen zum Sekretär gewählt.

Da Herr Dr. Liebermann die auf ihn gefallene Wahl nicht annehmen zu können erklärt, so wird Dr. Rochelt per Akklamation zum Sekretär gewählt.

VI. Sitzung am 21. April 1875.

Einläufe:

1. Monatsber. der Akademie der Wissensch. zu Berlin, November 1874.

2. Monatsber. der Akademie der Wissensch. zu Berlin, Dezember 1874.

3. Register zu den Monatsber. d. Akad. d. Wissensch. zu Berlin für die Jahre 1869—1873.

4. Medic.-chirurg, Rundschau, Februar 1875.

5. Medic.-chirurgische Rundschau, (Doppel-No.) März, April 1875.

6. Sitzungsber. d. medic.-physik. Gesellschaft z. Würzburg 1873/74.

7. Leopoldina, Februar 1875.

8. Leopoldina, März 1875.

9. Sitzungsberichte d. mathem.-physik. Classe der k. b. Akademie d. Wissensch. zu München, 1874, II. Heft.

10. Sitzungsberichte d. k. böhm. Gesellsch. d. Wissenschaften zu Prag, 1874.

11. Verhandlungen d. k. k. zoolog.-botan. Gesellschaft zu Wien, 1874, XXIV. Bd.

12. Lotos. XXIV. Jahrg. 1874.

I. Der Vorsitzende Professor Maly begrüsst die Versammlung mit einigen herzlichen Worten.

II. Der Vorsitzende theilt mit, dass die Rechnungen pro 1874 von den erwählten Revisoren geprüft und für richtig erkannt wurden, und spricht den beiden Herren für ihre Mühewaltung den Dank des Vereins aus.

III. Der Vorsitzende theilt ferner mit, dass von dem zum Ehremitglied ernannten Prof. C. Heine ein Dankschreiben eingelaufen sei.

IV. Die Austrittserklärung des Mitgliedes Herrn General v. Sonklar wird zur Kenntniss genommen.

V. Herr Hofrath v. Vorhauser wird einstimmig als Mitglied aufgenommen.

VI. Professor Hofmann hält einen Vortrag: „über Beobachtungen an verbrannten Leichentheilen.“

Der Vortragende hat mit diversen Leichentheilen Verbrennungsversuche angestellt. Wenn er Köpfe der Verbrennungshitze aussetzte, entstanden nach Zerstörung der weichen Schädeldecken Risse in der äusseren Tafel des Schädeldaches, dann Abblätterung derselben und schliesslich Sprünge, die grosse Aehnlichkeit mit Fracturen darboten, mitunter auch rundliche bis flintenkugelgrosse Löcher. Er leitet diese Zusammenhangsänderungen ab von der ausdehnenden Kraft der Hitze und Aufblähung der verkohlenden organischen Substanz des Knochens. Bei uneröffneten Köpfen Erwachsener glaubt er jedoch einen Antheil an der Entstehung dieser Risse und Sprünge der Gewalt der bei der Verbrennung in der Schädelhöhle sich bildenden Dampfes zuschreiben zu müssen und begründet dies aus der eigenthümlichen Form mancher erhaltenen Kontinuitätstrennung.

Prof. Hofmann bemerkte, dass namentlich die Schläfe- und Stirngegend die Ausgangspunkte grössere Sprünge bilden.

Er untersuchte sodann, wie sich bereits vor der Verbrennung gesetzte Continuitätstrennungen am Schädel verändern und spricht seine Ansicht dahin aus, dass wenn nicht besondere Merkmale z. B. Extravasate vorhanden sind (die sich ganz erkennbar erhalten), es kaum möglich sei aus der Beschaffenheit und Form einer Fractur zu erkennen ob selbe vor oder durch die Verbrennung entstanden sei.

Hat man einen Kopf durch zwei Stunden der Verbrennung ausgesetzt so findet man das Gehirn am Schädelgrunde entsprechend dem Raume zwischen Türkensattel und Hinterhauptloch von poröser Kohle überlagert von der Grösse zweier Citronen. Es fühlt sich hart an und beim Durchschnitt zeigt es sich, dasr unter der verdickten, knorpelartigen Dura mater das Gehirn überraschend gut erhalten ist. Alle Structurverhältnisse sowie die Gefässe der Pia mater etc. sind noch erkennbar. Diese grosse Widerstandsfähigkeit des Gehirns gegen die Verbrennungshitze wird durch

den grossen Wassergehalt desselben, durch den Schutz, den das verkohlende Schädelgehäuse bietet und durch die besondere Resistenz der nur äusserlich verkohlenden sodann schrumpfenden Dura mater bedingt.

Der Vortragende weisst auf die grosse Bedeutung hin, die dieser Befund für gerichtsärztliche Untersuchungen besitzt.

Da die Schrumpfung des Hirns bei der Verbrennung sich am unverletzten Schädel stets mit symmetrischer Regelmässigkeit vollzieht und diess hauptsächlich durch die gleichmässige Schrumpfung der Dura mater, stellte der Vortragende Versuche an, ob nicht diese Symmetrie verschwinde, wenn der Kopf, bevor er der Verbrennungshitze ausgesetzt werde, eine Continuitätstrennung des Schädelgefässes und der Dura mater besitze.

Es zeigte sich bei diesem Versuche in der That eine Abweichung von dem früheren Befunde, es war nämlich eine grössere Hirnparthie zur Oeffnuug der Dura herausgetreten und lag als kuchenförmig oberflächlich verkohlter Körper mit dem von der Dura umschlossenen Hirne durch einen Stiel zusammenhängend.

Auch andere Leichentheile verwendete der Vortragende zu seinen Verbrennungsversuchen. Er fand hiebei unter andern, dass kalcinirte Knochen Risse und Sprünge aufweisen, die ganz regelmässig auftreten. Prof. Hofmann bespricht und demonstrirt hierauf mehrere diessbezügliche Präparate und weisst daranf hin, wie seine Resultate mit denen von H. Meyer, Wolf, Merkel etc., die darthaten, dass die Spongiosabälkchen nach den Gesetzen der Mechanik und Statik verlaufen und mit den Abbildungen, die diese Forscher von ihren Knochendurchschnitten geben, übereinstimmen.

VII. Garteninspector Stein macht Mittheilung über ein blühendes Exemplar von Daphne Blagayana Fris und erbietet sich diese Pflanze den Mitgliedern zu demonstriren.

VII. Sitzung am 5. Mai 1875.

Einläufe:

1. Atti della società italiana di scienze naturali, vol. XVII. fasc. I, fogli 1 a 6.

2. Atti della società ital. di scienze naturali, fasc. II, fogli 7 a 13.

3. Atti della società ital. di scienze naturali, fasc. III, fogli 14 a 21.

4. Kant's kategorischer Imperativ und die Gegenwart. Vortrag, gehalten im Leseverein deutscher Studenten in Wien von Dr. Johann Volkelt.

5. Montsber. d. k. preuss. Akademie d. Wissensch. zu Berlin, Jänner 1875.

I. Herr A. Bastady aus England meldet sich zum Eintritt in den Verein an.

II. Professor Albert spricht über jene Difformität des Kniegelenkes, welche als Genu recurvatum bezeichnet zu werden pflegt, und zeigt, dass dieselbe vorkomme:

1) als angeborne Difformität in zwei Formen, nämlich als Contractur und als congenitale Luxation und belegt die erstere mit einem Präparate;

2) als erworbene Contractur bei entzündlichen Processen im Kniegelenke, (ausserordentlich selten),

3) als statische Formveränderung bei Paralytikern und bei Erschlaffung des Bandapparates.

Nachdem Redner die zerstreuten seltenen Fälle aus der Literatur angeführt, stellt er ein 16jähriges Mädchen vor, welche durch einen Schuss in's Kniegelenk und narbige Schrumpfung ein Genu recurvatum erworben hatte und durch Brisement forcé geheilt wurde.

III. Regierungsrath Professor Dantscher demonstrirt stereoskopische Bilder von anatomischen Präparate.

VIII. Sitzung am 20. Mai 1875.

Einläufe:

1. Graubünden, Jahresbericht d. naturforsch. Gesellsch.. XVIII. Jahrg. 1873/74.

2. Naturgeschichtl. Beiträge zur Kenntniss der Umgebung von Chur.

3. Stricker's medicinische Jahrbücher, 1875, 1. Heft.

4. Leopoldina, Heft XI, No. 7—8, April 1875.

5. Monatsbericht d. k. preuss. Akademie d. Wissensch. zu Berlin, Februar 1875.

6. Bulletin de la société impériale des naturalistes de Moskou, 1875, No. 3.

7. Verhandlgn. der k. k. geolog. Reichsanstalt. No. 1, 2, 3, 4, 5, 6.

8. Jahrbuch d. k. k. geologischen Reichsanstalt, 1875, XXV. Bd., No. 1, Jänner, Februar, März.

9. Der Antikritiker, Heft 1, 1875.

I. Herr A. Bastady aus North. Cheam House near Sutton Surrey wird einstimmig als Mitglied aufgenommen.

II. Herr Südbahn-Oberinspector Göbel und Herr Anton v. Trentinaglia werden als Mitglieder angemeldet.

III. Docent Dr. M. Dietl spricht über „die physiologische Bedeutung des Eisens".

Der Vortragende beleuchtet zunächst die Bedeutung der unverbrennlichen Stoffe im thierischen Organismus, deren Bedeutung an dem Aufbau und an der Constitution der Gewebe und Säfte; er bespricht das Verhältniss der Zufuhr anorganischer Substanzen zur Deckung des durch die Ausscheidung bedingten Verlustes und weist auf die Rolle hin, welche Liebig denselben zugeschrieben hat, wenn er auf sie die Assimilationsfähigkeit der Nahrungsmittel gegründet erachtet. Er berührt ferner die Untersuchungen Forster's, der im Einklange mit der Ernährungstheorie Voit's von der Erwägung ausgegangen war, dass ein Organismus, der sich bezüglich seiner Gesammternährung im Stickstoffgleichgewichte befindet,

sein Bedürfniss für anorganische Stoffe auf jene Mengen beschränken könne, die bei der mit dem Stoffwechsel einhergehenden Zersetzung organischer Substanz im Körper vacant geworden sind und als freie Salze circuliren müssten. Das Experiment habe jedoch gezeigt, dass diese Vorgänge nicht so parallel gehen, dass im Gegentheil ein fortwährender Ausfall stattfindet, der, wenn er nicht gedeckt wird, zu den tiefsten lebensgefährlichen Alterationen Anlass geben kann, wie eben die Versuche Forster's erwiesen haben.

Der Vortragende geht dann auf die Schilderung eigener Versuche über, welche in ähnlichem Sinne speciell über die Bedeutung des Eisens für den Organismus angestellt wurden.

Das Eisen tritt bei allen Wirbelthieren constituirend in die Zusammensetzung des Blutfarbstoffs ein, so, dass der grösste Theil des Körpereisens im Blute und zwar in den Blutkörperchen circulirt. Wie alle anderen anorganischen Stoffe stammt es aus der Nahrung, in welcher Form aber das Eisen den Organismus verlässt, ist noch nicht hinlänglich sicher gestellt; der grösste Theil scheint mit der Galle ausgeschieden zu werden.

In den Versuchen, welche der Vortragende angestellt, wurde ein Versuchsthier auf möglichst eisenarme Kost gesetzt und dann der Gehalt der Excrete an diesem Stoff untersucht. Am Schlusse der 27 tägigen Versuchsperiode zeigte sich, dass die Abgabe von Eisen die Einnahme um mehr als das Doppelte übertraf und dass die Ausscheidung in Hinsicht auf den constanten $\%$-Eisengehalt des Kothes einer regelmässigen Function entspreche, die der Vortragende in der Gallenausscheidung sucht.

Der Vortragende knüpft daran eine vergleichende Betrachtung der ausgeschiedenen Gallenmengen, deren Eisengehalt und der damit wahrscheinlich einhergehenden Zersetzung von Blutfarbstoff und zieht daraus die Conclusionen für einen entsprechenden Stoffwechsel im Blute; er wendet die Resultate dieser Darstellung auf die Verhältnisse seines Versuchsthieres an und zeigt, dass dasselbe während seines

Eisenhungers eine bedeutende Quantität Blutfarbstoff verloren haben müsse.

Von einer unmittelbar nach der Periode des Eisenhungers dargereichten Eisengabe hatte nach Angabe des Vortragenden das Versuchsthier aus nicht bekanntem Grunde einen zwar augenscheinlichen aber geringen Gebrauch zur Deckung des notorischen Verlustes gemacht.

IV. Assistent Dr. Rigos gibt einen Bericht über die Krankenbewegung an dem hiesigen Blatternspitale.

IX. Sitzung am 2. Juni 1875.

Einläufe:

1. Verhandlgn. d. botan. Vereines d. Provinz Brandenburg, XVI. Jahrg., 1874.

2. Verhandlgn. d. naturforschenden Vereines in Brünn, XII. Band, 1. u. 2. Heft, 1875.

3. Bulletino della società entomologica italiana, 1874, Genuajo — Dicembre, trimestre I.—IV.; 1875, Genuajo — Marzo, trimestre I. Firenze.

4. Verhandlungen der k. k. geologischen Reichsanstalt, No. 7, 1875.

5. Medicinisch.-chirurgische Rundschau, XVI. Jahrgang, II. Bd., 2. Heft.

I. Herr Oberinspector Göbl und Herr Anton v. Trentinaglia werden als Mitglieder aufgenommen.

II. Assistent Dr. Plenk hält einen Vortrag „über Hemiopie."

Der Vortragende gibt die Definition der Hemiopie im Allgemeinen als derjenigen Erkrankung der Augen, bei welcher in Folge einer intracraniellen Ursache symmetrisch gelegene Parthien aus dem Gesichtsfelde beider Augen ausfallen. Nach der Richtung, in welcher der Defect im peripheren Sehfelde stattgefunden hat, werden verschiedene For-

men der Hemiopie aufgestellt und als temporale, nasale und bilaterale (rechtseitige und linkseitige) bezeichnet; er erwähnt ferner noch eines Falles von Hemiopie mit Ausfall des Gesichtsfeldes an beiden Augen nach oben, welchen Professor Mauthner beobachtete.

Der Vortragende schildert hierauf die einzelnen Species dieser Erkrankung nach ihrem Auftreten, Verlaufe und ihren Ausgängen mit Berücksichtigung der gleichzeitig auftretenden Gehirn- und Allgemein-Symptome. Zugleich werden die verschiedenen Formen der Gesichtsfelder durch Zeichnungen erläutert.

Bei Besprechung der Aetiologie betont Redner die kapitale Wichtigkeit des anatomischen Verhaltens der Sehnervenfasern im Chiasma nervorum opticorum für die Erklärungsweise der Hemiopie. Er zeigt, wie Mandelstamm und Michel unter der Annahme, dass jene Fasern sich im Chiasma des Sehnerven ganz durchhreuzen, die verschiedenen Formen der Erkrankung zu erklären trachten und sucht die hohe Unwahrscheinlichkeit, ja geradezu Unzulässigkeit einer solchen Erklärungsweise besonders für die bilaterale und nasale Hemiopie darzuthun.

Die Betrachtungen über den klinischen Verlauf der Erkrankung und die Ergebnisse der pathologisch-anatomischen Untersuchungen und des physiologischen Experimentes drängen dem Vortragenden die Ueberzeugung auf, dass eine nur theilweise Durchkreuzung der Sehnervenfasern im Chiasma nerv. optic. für bilaterale Hemiopie viel wahrscheinlicher sei und dass in allen bisher beobachteten Fällen nasaler Hemiopie nicht die Schädigung des Sehnerventractus oder Chiasmas im Schädel die Ursache jener sei, sondern die in Folge des Gehirnleidens entstandenen Netzhautveränderungen; das Verhalten der Sehnervenfasern im Chiasma komme hiebei nicht in Betracht.

X. Sitzung am 16. Juni 1875.

Der Vorsitzende theilt mit, dass Herr General v. Sonklar seinen Wiedereintritt in den Verein erklärt hat und meldet Herrn Dr. Blaas, prakt. Arzt in Innsbruck, als neu eintretendes Mitglied an.

Einläufe:

1. Bericht über die Senckenbergische naturforschende Gesellschaft, 1873—1874.

2. Sitzungsber. d. k. böhm. Gesellsch. d. Wissensch. in Prag, 1875, No. 1 und 2.

3. Sitzungsber. d. mathem.-physik. Classe der k. bayr. Akademie d. Wissensch. zu München, 1875, Heft 1.

4. Leopoldina, Heft XI., No. 9—10, Mai 1875.

5. Verhandl. d. k. k. geolog. Reichsanstalt, 1875, No. 8.

6. Verhandl. des Vereines für naturwissensch. Unterhaltung zu Hamburg, 1871—1874, (neu).

7. Bericht d. Vereines f. Naturkunde zu Fulda. I. und III. Ferner 2 Separatabdrücke aus dem Berichte II. dieses Vereines von Dr. Oskar Speier und von Dr. Weidemüller, (neu).

Von den beiden unter 6 und 7 genannten Vereinen gehen Aufforderungen zum Schriftentausche ein. Auf Antrag des Vorsitzenden wurde beschlossen darauf einzugehen und sofort den eben erschienenen 5. Bericht unseres Vereines als Gegengabe zu übersenden.

I. Vortrag des Professor von Barth über die Salicylsäure als desinficirendes Mittel.

II. Universitäts-Garteninspector Stein spricht „über fleischfressende Pflanzen“ unter Vorzeigung theils lebender Exemplare, theils abgeschnittener Blätter der wichtigsten Arten. Die Blätter von Drosera rotundifolia (sowie aller übrigen Drosera-Arten), Dionaea muscipula und Aldrovandia vesiculosa fangen Insecten unter Reizbarkeitserscheinungen, tödten die Gefangenen, verdauen sie durch Ausscheidung einer Säure und eines pepsin-

artigen Stoffes und saugen die aufgelösten Stoffe ein. Ohne Bewegungserscheinung tödten und verdauen die kannenförmigen Blätter der Gattung Nepenthes Insecten, welche in sie hineinkriechen.

Die Blasen der Gattung Utricularia, die schlauchförmigen Blätter von Saracenia und Darlingtonia dienen ihren Trägern gleichfalls als Fangapparate, doch scheint bei diesen Pflanzen keine Verdauung stattzufinden, sondern lediglich eine directe Aufnahme der Verwesungsproducte ihrer Gefangenen. Die Blasen von Utricularia verhindern das Entweichen gefangener Wasserthiere durch einen sehr praktisch construirten Deckelverschluss, die Blätter von Saracenia und Darlingtonia durch abwärts gerichtete steife Haare, welche die Höhlung des Blattes auskleiden.

XI. Sitzung am 30. Juni 1875.

Herr Dr. Blaas wird einstimmig in den Verein aufgenommen.

Herr Oberlieutenant Ferdinand Breitenbach, Lehrer an der Innsbrucker Cadettenschule, wird vom Vorsitzenden zur Aufnahme in den Verein angemeldet.

Einläufe:

1. Medicinische Jahrbücher d. k. k. Ges. d. Aerzte, Wien 1875, II. Heft.

2. Von der k. böhm. Gesellsch. d. Wissenschaften:

a) Studien im Gebiete der Kohlengebirge von Dr. O. Feistmantel.

b) Zur Lehre der Parallelprojection und der Flächen von Prof. Dr. W. Matzka.

c) Grundzüge einer Theorie der cubischen Involutionen von Dr. E. Weyr.

d) Ueber die chemische Constitution der natürlichen Chlor- und Fluorhaltige Silikate von Dr. A. Safarik.

e) Das isokline Krystallsystem von J. Krejci.

3. Monatsber. d. k. preuss. Akademie d. Wissensch. zu Berlin, März 1875.

4. Medic.-chirurg. Rundschau, Juni 1875.

5. Das Gebiet der Rosanna und Trisanna etc. von Josef R. v. Trentinaglia-Telvenburg, Wien 1875.

I. Anton Ritter v. Trentinaglia hält einen Vortrag „über physikalische Untersuchungen aus dem Gebiete der Wärmelehre und Elektricität."

Der Vortragende hat unter anderen gesucht die latente Schmelzwärme des unterschwefligsauren Natrons, sowie die specifischen Wärmen dieses Salzes im festen und geschmolzenen Zustande zu bestimmen. Aus den erhaltenen Resultaten ergibt sich, dass Person's Formel für die Abhängigkeit der latenten Schmelzwärme von den beiden specifischen Wärmen und der Schmelztemperatur nur dann auf dieses Salz anwendbar ist, wenn man die darin vorkommende Constante 160 durch die Zahl 293 ersetzt.

Seine elektrischen Untersuchungen stellte der Vortragende zu dem Zwecke an, um

1) Die Anzahl der bisher in Bezug auf ihr Leitungsvermögen unter gewöhnlichen Umständen untersuchten Körper zu vermehren,

2) um einige Zeitmessungen anzustellen in Betreff der Entladungszeit von Halbleitern;

3) um die Modifiationen des Leitungsvermögens von Isolatoren zu untersuchen bei einer Aenderung des Aggregatzustandes, und

4) zur Untersuchung des Leitungsvermögens der Isolatoren bei Temperaturen unter ihrem Schmelzpunkt.

Die ausführlichen Resultate dieser Untersuchungen sind publicirt in den Berichten des naturwissenschaftlich-medicinischen Vereines V. Jahrgang, 1874, unter dem Titel: „Ueber das elektrische Leitungsvermögen einiger Körper bei verschiedenen Temperaturen und Aggregatzuständen."

II. P. Strobl trägt vor: „Ueber die Vegetationsverhältnisse am Monte Aetna."

XII. Sitzung am 14. Juli 1875.

Einläufe:

1. Leopoldina, Heft XI., Juni.

2. Verhandl. d. k. k. geolog. Reichsanstalt, No. 9.

3. Sitzungsber. d. naturwissensch. Gesellschaft Isis in Dresden, 1874, Oktober, Dezember.

4. Bericht d. hydrotechnischen Comité's über die Wasserabnahme in den Quellen, Flüssen und Strömen vom österr. Ingenieur- und Architekten-Verein.

5. Repertorium der Naturwissenschaften. 1. Jahrgang, 1.—6. Heft.

I. Der Vorsitzende Professor Barach zeigt an, dass Herr Dr. Adolf Ziegler in Freiburg im Breisgau sich als Mitglied angemeldet hat und beantragt in Anbetracht des Umstandes, dass heute die letzte Sitzung sei, gleich am Schlusse der Sitzung über die Aufnahme abzustimmen. Angenommen.

II. Assistent Johann Tollinger spricht „Ueber die Wärmeerscheinungen beim Lösen des salpetersauren Ammoniaks in Wasser und deren Verwerthung zu Kältemischungen."

Um im Sommer bei Mangel an Schnee oder Eis tiefere Temperaturen herzustellen, verwendet man häufig die Kälte, welche beim Lösen von verschiedenen Salzen im Wasser entsteht; unter anderen gebraucht man hiezu auch das salpetersaure Ammoniak.

Die Versuche, welche der Vortragende anstellte, hatten den Zweck, die Wärmeabsorption beim Lösen dieses Salzes in Wasser genau zu ermitteln und zu untersuchen, ob man sie nicht zu einer Methode der Uebertragung von Wärmequantitäten verwerthen könnte. Diese Wärmemengen sind nun verschieden je nach dem Mischungsverhältnisse von Wasser und Salz und je nach der Temperatur, bei welcher die Lösung vorgenommen wird.

Die Resultate der diesbezüglichen Untersuchungen werden dargestellt in folgenden Gleichungen:

$$s_m = \frac{736 + 354{\cdot}8\,m + 18\,m^2}{20 + m} \qquad (I)$$

$$W_{(m\,t)} = \frac{25342 + 7091\,m}{9 + m} - t\,\frac{39{\cdot}6\,m - 48}{20 + m} \qquad (II)$$

Dabei bedeuten s_m die spezifische Wärme eines Moleküls der Lösung von 1 Molekül Salz in m Molekülen Wasser; m die Anzahl Moleküle Wasser auf 1 Molekül Salz; t die Temperatur der Materialien vor der Lösung, und W die bei der Lösung absorbirte Wärmemenge. Die Gleichung II, hebt weiter der Vortragende hervor, scheine zu wenig einfach und die genaue Bestimmung von W von zu vielen Umständen abhängig (besonders, wenn man noch die Aenderung der spezifischen Wärme mit der Temperatur berücksichtigen wollte), darzustellen, um sie für den oben erwähnten Zweck als praktisch erscheinen zu lassen; dagegen lasse sie sich recht gut verwerthen zur Berechnung jener Daten, die bei Kältemischungen in Betracht kommen. Zu diesem Zwecke bestimmt der Vortragende noch die Gefrierpunktserniedrigung

$$T = - \frac{149 + 0{\cdot}5\,m}{2{\cdot}7 + m} \qquad (III)$$

und die Löslichkeit

$$\vartheta = \frac{335{\cdot}5 - 88{\cdot}5\,m}{4{\cdot}44 + m} \qquad (IV)$$

des salpetersauren Ammoniaks in Wasser.

Aus diesen Daten berechnet derselbe:

1. Das Temperaturminimum mit $t = -17{\cdot}5^0$ C bei $m = 5{\cdot}82$.

2. Die Temperaturerniedrigung mit

$$\Delta t = \left(\frac{25342 + 7091\,m}{9 + m} - t\,\frac{39{\cdot}6\,m - 48}{20 + m}\right) : \frac{736 + 354{\cdot}8\,m + 18\,m^2}{20 + m}$$

3. Den Abkühlungswerth der Lösung, (wenn die Anfangstemperatur der Materialien $= t$ und die Endtemperatur $= t'$):

$$A = \frac{25342 + 7091\,m}{9 + m} - t\frac{39{\cdot}6\,m - 48}{20 + m} - (t - t')\frac{736 + 354{\cdot}8m + 18m^2}{20 + m}$$

4. als das günstigste Mischungsverhältniss jenes, bei welchem die Lösung bei der gewünschten Endtemperatur gerade gesättigt ist.

III. Prof. Oellacher demonstrirt embryologe Wachspräparate.

IV. Herr Ferd. Breitenbach, k. k. Oberlieutenant und Lehrer an der Cadettenschule hier und Herr Dr. Adolf Ziegler in Freiburg in Breisgau werden einstimmig als Mitglieder aufgenommen.

Hierauf kündigt der Vorsitzende die Vertagung der Vereins-Versammlung bis zum Beginn des nächsten Wintersemesters an.

B.

Original-Berichte.

Jahresbericht der chirurgischen Universitäts-klinik in Innsbruck

von

Prof. Ed. Albert, Vorstand derselben.

Der nachfolgende Bericht erstreckt sich auf den Zeitraum vom 31. Juli 1874 bis zum 31. Juli 1875. und betrifft sowol die Kranken der stationären, als auch jene der Poliklinik, Einzelne Fälle aus meiner Privatpraxis, die an betreffender Stelle bezeichnet sind, glaubte ich darum aufnehmen zu dürfen, weil bei manchen derselben auch insoferne Unterrichtszwecke angestrebt und verfolgt wurden, als beispielsweise exstirpirte Geschwülste vorgezeigt, die Fälle selbst mitgetheilt, manchmal auch die Heilungsresultate vorgestellt wurden.

Am 31. Juli 1874 waren von den Kranken des Schuljahres 1874 in Behandlung verblieben 36 Kranke. Im Schuljahre 1875 wurden aufgenommen 460 Kranke. Mit dem 31. Juli 1875 verblieben in Behandlung 34 Kranke

Es wird sohin uber ein Material von 462 entlassenen Kranken referirt.

Von den 462 Kranken starben 33, was ein Sterblichkeitsprocent von 7% ergibt, eine Ziffer, deren Höhe dadurch begreiflich wird, dass auch unheilbare Fälle der Beobachtung auf der Klinik und der pathalogisch-anatomischen Untersuchung wegen aufgenommen wurden. Der staatliche Beitrag zu den Verpflegskosten ermöglicht es, diesem Ziele nachzugehen; es würde aber — und gewiss nur zum Nutzen der verwahrlosten, pflegebedürftigen Unheilbaren, zur

Erleichterung der betreffenden Familien, und zur Entlastung der Gemeinden und des Landes — noch vollständiger erreicht werden, wenn man auch die vollständige Verpflegung interessanter Fälle auf Kosten der Unterrichtsverwaltung durchführen könnte.

Das Verzeichniss der Todesursachen erklärt die hohe Sterblichkeitsziffer des Näheren.

Von den 33 Verstorbenen wurden 18 nicht operirt, die meisten wurden nur der Beobachtung wegen aufgenommen.

Es starben an

senilem Marasmus	4	Kranke
Anaemie	2	„
Sepsis (Verletzung)	1	„
Pyaemie (Verletzung)	1	„
Carcinoma linguae	1	„
Carcinoma uteri	2	„
Phthisis pulmon.	1	„
Meningitis	2	„
Bronchitis bei Herzfehler	1	„
Peritonitis (menstrualis)	1	„
Pyelitis	2	„

Von den Operirten starben 15 und zwar an

senilem Marasmus	3	Kranke
Anaemie (chronisch)	2	„
allgem. Carcimonatose	1	„
Pneumonie	1	„
Bright'scher Niere	1	„
Pyaemie	5	„
Sepsis	2	„

Die Hälfte der operirten Verstorbenen starb also an Wundkrankheiten und in dieser Beziehung war das Jahr ein äusserst ungünstiges. Es wird dieser missliche Jahrescharakter noch deutlicher, wenn wir auch die anderen, nicht zum Tode führenden Fälle von Wundkrankheiten berücksichtigen. Begreiflich aber wird er, wenn man bedenkt, dass in diesem Jahre in Innsbruck, nachdem ein Blatternepidemie abgelaufen

war, sofort eine Scharlachepidemie höchst mörderischer Natur monatelang herrschte, dass Erysipel auch in der Stadt häufig vorkam, dass endlich eine Puerperalepidemie im Gebärhause und zugleich mehrere Fälle von Puerperalprocessen in der Stadt vorkamen.

Erwägt man noch die sattsam bekannten ungünstigen Verhältnisse des Spitales — die Existenz des pathologisch-anatomischen, dann des pathologisch-chemischen Institutes und des Gebärhauses im Spitalgebäude selbst — so wird man zugeben, dass die Gefahr der accidentellen Wundkrankheiten auf der chirurgischen Klinik eine ganz bedeutende ist. Die strenge Einführung der antiseptischen Wundbehandlung nach Lister verspricht indess, nach den bisherigen Versuchen, gute Abhilfe.

a. Accidentelle Wundkrankheiten.

I. Erysipel. Es kamen davon 18 Fälle vor und zwar 13mal bei Weibern, 5mal bei Männern. Dieses Verhalten der beiden Geschlechter erklärt sich durch die Lokalitäten. Das grosse Krankenzimmer für weibliche Kranke (10 Betten), welches gerade über dem pathologisch-anatomischen Institute liegt, erwies sich so ungünstig, dass fast gar keine von den operirten Kranken vom Erysipele verschont blieb. Trotz der ungünstigen Lage des Zimmers, trotz des haarsträubenden Umstandes, dass man die Temperatur im Winter nie über + 10° C. bringen konnte — meine Klagen darüber hatten keinen Erfolg! — musste das Zimmer aus Raummangel doch verwendet werden.

Der Zeit nach hatten wir die grösste Ziffer im Mai (4 Fälle), dann im September (3 Fälle); im Dezember kam gar kein Fall vor.

Von den mit Erysipel Befallenen starben 7 Kranke und zwar 4 an Pyaemie, 2 an Sepsis, 1 an hypostatischer Pneumonie; die ersteren werden im betreffenden Abschnitte näher erwähnt, die übrigen boten wenig Bemerkenswertes. In 3 Fällen ging das Erysipel von schon lange bestehenden eiternden

Fisteln aus und verlief günstig; nur in einem dieser Fälle trat ein Erysipelasabscess auf. In einem weiteren Falle ging das Erysipel von einer Risswunde am Kopfe aus und zeichnete sich dadurch aus, dass es auf der Stirn mit einer enormen Infiltration und Spannung der Haut verlief, welche trotz gemachter Entspannungschnittchen, an kleinen Stellen gangränös wurde.

II. Lymphangoitis wurde in einem einzigen Falle beobachtet und lief in zwei Tagen ohne weiteres ab. Bei 2 Fällen von Erysipel ging sie dem Ausbruch der Erysipele unter gleichzeitiger enorm schmerzhafter Anschwellung der Lymphdrüsen voraus.

III. Nosocomialgaugraen trat in 4 Fällen von Quetschrisswunden auf. In einem Falle wurde die Wunde durch Zerspringen eines Gewehrlaufes erzeugt und betraf die Hohlhand und 3 Finger; in dem anderen durch Gerathen der Hand in eine Maccaronimaschine. In beiden Fällen wurde durch ferrum candens die Gangraen beschränkt nnd geheilt. In dem dritten Falle einer Quetschwunde am Finger wurde die Heilung durch Carbolsäureverband erzielt. Ebenso in dem vierten Falle, der als Phlegmone antibrachii in der Casuistik angeführt ist, wo eine gleichzeitig bestehende anderweitige Erkrankung zum Tode führte. In einem weiteren unter Pyaem. 6 angeführten Falle trat ein brandiger Zerfall des Wundrandes bei einer schön, geradezu musterhaft granuirenden Operationswunde auf. Ein weiterer Fall von missfärbiger Wunde, bei Sepsis 6 aufgeführt, trat nach Spaltung einer dünnen Abscesswand auf. Die beiden letzteren Fällen endeten tödtlich.

IV. Die jauchige Infiltration und die acute eitrige Infiltration (Pirogoff), wurde in 2 Fällen beobachtet, die beide mit allgemeiner Septicamie endeten und dort angeführt sind.

Von Interesse sind einzelne Fälle der nachfolgenden accidentellen Wundkrankheiten.

V. Metastatische Pyaemie.

1. Ein 36jähriger Mann erlitt durch Verschüttung eine kleine Wunde am Gesäss, welche sich mittels eines engen Kanals bis auf das Osilei sin. fortsetzte und dieses an einer kleinen Stelle blosslegte. Carbolsäurelösung als Verbandwasser. Es trat gutartige Eiterung auf; doch musste wegen Eitersenkung eine Gegenöffnung gemacht werden. Am 12. Tage trat der erste Schüttelfrost auf, am 16., 17., 18. Tage je ein Schüttelfrost Morgens und einer Abends um dieselbe Stunde; leichter Icterus. Tod am 19. Tage. Section wurde nicht gemacht.

2. Ein 36jähriger Mann mit einem hochgradigen angeborenen Pes varus wurde wegen eines 20 Jahre bestehenden callösen einen grossen Theil des Fussrückens einnehmenden Geschwürs, welches das Gehen unmöglich machte, nach Pirogoff osteoplastisch amputirt. Es kam zu keiner Eitersecretion; schon am 2. und 3. Tage floss nur ein dünnes, übelriechendes, schaumiges Secret aus der Wunde, welche stellenweise blass und welk, stellenweise bräunlich, pulpös zerfliessend war. Das subcutane Zellgewebe des linken Unterschenkels schwoll bedeutend an, die Haut darüber geröthet. Am 4. Tage erster Schüttelfrost, dem in den nächsten Tage mehrere folgten. Mittelmässig starker Icterus. Schwellung des rechten Kniegelenkes, dann des Zellgewebes am Halse. Tod am 10. Tage.

Section: Der linke Unterschenkel geschwellt, geröthet; an der Sägefläche beide Knochen missfärbig, rauh, mit übelriechender Jauche bedeckt und durchtränkt, ebenso wie die umgebenden Weichtheile. Das Unterhautzellgewebe des ganzen Unterschenkels von der Amputationsstelle in abnehmender Intensität nach aufwärts bis zum oberen Drittel desselben theils serös, theils eitrig infiltrirt. Im rechten Kniegelenke eine reichliche Menge grünlichen Eiters angesammelt. Das Zellgewebe an der vorderen Seite des Halses eitrig infiltrirt.

3. Einer 40jährigen Frau wurde die linke Mamma wegen Carcinom amputirt und die Achseldrüsen, die zum Theil

infiltrirt waren, entfernt. Am dritten Tage trat Erysipel auf und wanderte fast am ganzen Körper herum. Am 21. Tage nach der Operation trat, während das Erysipel schon überall verschwunden war, ein Schüttelfrost auf, dem sieben andere in den nächsten Tagen folgten. Der erste und dritte und fünfte Schüttelfrost war von heftigem Erbrechen begleitet, zugleich trat ein höchst intensiver Icterus am 23. Tage auf; in den letzten zwei Tagen etwas blutig gefärbtes Sputum. Tod am 27. Tage. Die Section ergab einen interessanten Befund: In der rechten Lunge zwei eitrig schmelzende Infarcte. Die Milz bedeutend vergrössert, schlaff, matsch. Der Dünndarm an seinen unteren Partien stellenweise intensiv geröthet, an einzelnen Stellen finden sich haemorrhagische Erosionen, an anderen Geschwüre. Die Payer'schen Placques und die solitären Follikel dieses Darmabschnittes, sowie auch des Dickdarmes geschwellt. Die Scheidenschleimhaut gelockert, hyperämisch. Die hintere Muttermundlippe geschwellt, verdickt, verdichtet; um das Orificium ext. unregelmässige Arrosionen. Der Cervicaltheil verdickt, verdichtet; beim Durchschnitte zeigen sich die verdichteten Partien mit Eiterpunkten durchsetzt. Die Uterusschleimhaut geröthet, geronnenes Blut aufgelagert enthaltend. Beide Tuben verdickt, starr; der Durchschnitt zeigt ebenfalls zahlreiche Eiterpunkte, um welche das Gewebe infiltrirt und geröthet erscheint. Im rechten Ovarium ein corpus nigrum. In der Vena hypogastrica sin. ein etwa zwei Zoll langer, jauchig zerfallender Thrombus. Die Venen in der Umgebung der Wunde frei. Hier ging also der pyaemische Process nicht von der Operationswunde aus, sondern von einem verborgenen Eiterungsprocesse an einem entfernten Organe. Dieser letztere Process trat an für sich in einer Form auf, die gewiss viel Räthselhaftes an sich hat. Wir konnten nach dem Befunde in vivo (s. bei „Brust") nur an eine Metritis chronica denken und wagten daher die Operation des Mammacarcinom.

4. Einer 62jährigen Frau wurde ein Carcinom der linksseitigen Inguinaldrüsen exstirpirt, dabei die Saphena, die der

Geschwulst dicht anlag, beim Anziehen der letzteren an einer kleinen Stelle angerissen. Es wurde die Sperrpinzette angelegt. Mässiges Wundfieber in den ersten sieben Tagen, die Wunde ging gute Granulation ein. Am achten Tage Abends ein Schüttelfrost, dem eine etwa zwölf Stunden anhaltende Fieberhöhe von 39·0 folgte. Am zehnten Tage zwei Schüttelfröste, am elften und am zwölften Tage ein einziger. Am dreizehnten Tage Schmerz in der Gegend des rechten Schultergelenkes und zwei Schüttelfröste. Am zwölften Tage Schwellung der Milz und Beginn eines Erysipels während der schon floriden Pyaemie. Das Erysipel stand wenige Tage. Am siebzehnten Tage das rechte Kniegelenk schmerzhaft am achtzehnten Tage Hüpfen der Patella nachweisbar. Es folgten nun noch tägliche Schüttelfröste; bis zum Tode der Patientin am vierundzwanzigsten waren ihrer fünfundzwanzig aufgetreten, vier am Sterbetage. Die Section ergab: keine einzige Metastase in den inneren Organen; nur im rechten Kniegelenke war ein metastatisches Empyem und ein metastasischer Abscess befand sich um das rechte Schultergelenk. Die Vena saphena und die Vena cruralis waren thrombosirt, die untere Extremität mässig oedematös. Chronische Pyelitis und parenchymatöse Nephritis der rechten Niere.

5. Bei einem 17jährigen Mädchen trat von Fistelgängen, die zur Nekrose der rechten Tibia führten, ein Erysipel auf, welches zur Vereiterung der linken Leistendrüsen, zu einem Zellgewebsabscesse am Knöchel und zu einem Empyem des linken Kniegelenkes führte. Durchbruch nach rückwärts. Einige Tage später enorme venöse Blutung aus der Durchbruchstelle. Da die hintere Kapselwand zerstört war, wurde die Amputation des Oberschenkels vorgenommen. Am vierten Tage nach der Amputation wurde die Kranke von einem Schüttelfrost befallen, der sich an jedem der nachfolgenden fünf Tage wiederholte. Am sechsten Tage starb die Kranke. Die vorgenommene Untersuchung der Leiche ergab bedeutende Anaemie des Gehirns, der Lungen, der Leber und der Nieren aber man fand keinen metastatischen Heerd. In den unteren

Lungenlappen war hypostatische Hyperaemie; das Zellgewebe des rechten Oberschenkels war von Eitersenkungen durchsetzt.

Obwol in dem Falle keine Metastasen gefunden wurden, so gehört der Fall doch in die Rubrik der Pyaemie. Es bleibt nur die Frage offen, ob unter gewissen Umständen nicht kleine Metastasen, insbesondere solche, die um Gelenke herum auftreten, sowol der klinischen Beobachtung, als auch der klinisch-anatomischen Untersuchung entgehen, wenn die Individuen im apathischen Zustonde keine Schmerzen angeben, die doch in der Regel zur Auffindung von Metastasen Anlass geben, und wenn auch kein äusserlich auffälliges Symptom in Erscheinung tritt.

6. Als Pyaemia simplex kann folgender Fall gedeutet werden. Einer jungen Frau wurde eine Krebsrecidive der rechten Namma exstirpirt. Die Heilung ging ohne Wundfieber und bei der schönsten Granulation vor sich. Aber am elften Tag war der äussere Wundwinkel zerfallen, missfärbig, es trat Schüttelfrost und Pleuritis auf, am dreizehnten Tage Erysipel, am fünfzehnten Tod. Die Section ergab: acuter pleuritischer Erguss von einigen Pfunden; in der Leber ein Krebsknoten.

VI. Sepsis. Die exquisiteste Sepsis wurde beobachtet nur in den nachfolgenden zwei Fällen:

1. Bei einem 66jährigen Manne enstand spontan und sehr allmälig ein kleiner Abscess an der Aussenseite des rechten Kniegelenkes. Das Kniegelenk selbst war frei. Trotz der grossen Schmerzen, die der Kranke empfand, schob ich die Eröffnung auf, bis die Haut roth und dünner wurde und liess zu dem Zwecke Cataplasmen anwenden. Als der Zweck erreicht wurde öffnete ich den Abscess; es floss guter Eiter aus. Die Höhle wurde mit Lösung von Carbolsäure ausgespritzt. Nur wurde der Eiter übelriechend und enthielt Gasblasen. Aufwärts am Oberschenkel konnte man eine Jauchesenkung durch emphysematöses Knistern beim tiefen Eindrücken constatiren. Der Kranke fieberte heftig und

wurde soporös. Längs des Jaucheheerdes zeigten sich in der Haut graue Flecken und der Kranke starb am 7. Tage nach der Eröffnung.

Die Section ergab: An der äusseren und hinteren Seite des rechten Kniegelenks eine zwei Centimeter langes spaltförmige Oeffnung, durch welche eine Sonde aufwärts etwa zwölf Centimeter hoch vorgeschoben werden kann, und aus welcher ein gelbgrüner Eiter sich entleert. Die vielfach ausgebuchtete, die Musculatur durchsetzende Eiterhöhle communicirt hinter dem lig. lat. ext. mit dem Kniegelenke; die Synovialmembran des letzteren, namentlich die bursa synov. subcrur. geschwellt, geröthet und durch zahlreiche kleine Punkte wie gefleckt erscheinend, theilweise auch mit einem membranartigen Eiterbelege versehen. Der Knorpel der Patella aufgefasert, zottig. Ueberdies: Hypertrofia cordis sin. excentr., dilatat. cord. d., infarctus haemorrh. pulmon. d. et oedema pulmon., infarct. renum, oedema cerebri et mening., hydroceph. chr.

2. Einer 62jährigen Frau wurde ein Carcinoma mammae sin. und Achseldrüsen exstirpirt. Am dritten Tage trat eine phegmonöse Röthe der Haut nach aussen von der Wunde auf, welche sich rasch über den Rücken verbreitete; stellenweise Knistern. Icterische Färbung, Sopor und hohes Fieber, kein Schüttelfrost. Tod am sechsten Tage. Section: Eitrige Infiltration des Zellgewebes in der Achselhöhle und am Rücken bis zu den falschen Rippen. In der V. axill. und weiterhin der brachialis ein 6—8 Cm. langer, von der Gefässwand leicht zu trennender Thrombus. Icterus. Oedema pulmonum. Tumor lienis, retroflexio et polypus uteri. Septicaemia.

Bei dem nachfolgenden Falle konnte man keine deutlichen Erscheinungen von Sepsis constatiren, doch trat der Tod im Verlauf eines heftigen, continuirlichen Wundfiebers und ohne Metastasenbildung auf. Ein auf der Eisenbahn durch Ueberführen Verletzter wurde wegen Zertrümmerung beider Unterschenkel amputirt. Die Operation verrichtete während meiner Krankheit ein Assistent; der eine Unter-

schenkel wurde in der Mitte, der andere hoch oben amputirt und zwar so hoch oben, dass das obere Tibio-Fibulargelenk eröffnet wurde. Als ich den Mann mehrere Tage später sah, war schon das Kniegelenk von Eiter gefüllt und ich musste schliessen dass eine Communication des eröffneten Gelenkes mit dem Kniegelenk bei diesem Individuum bestehe. Der Kranke war aber schon soporös, so dass ich die Eröffnung des Gelenkes nicht für indicirt hielt; er starb auch am nächsten Tage. Die Section wies eben nichts weiter nach, als Empyem des Kniegelenkes und eine Eitersenkung zwischen die Muskeln des Oberschenkels. Ebensowenig konnte man bei einem alten Manne, dem ein Epitheliom an der linken Wange durch Clorzink zerstört worden war und der ein Erysipel überstanden hatte, ferner bei einer alten Frau, die eine Wunde der Weichtheile an der Stirne erlitt und ebenfalls Erysipel bekam, bei der Section die Sepsis nachweisen, wiewol das hohe Fieber, der Sopor und der rasche Verfall der Kranken klinisch einen septischen Zustand annehmen liessen.

b. Casuistik.

I. Kopf.

A. Verletzungen.

Es kamen 17 Fälle von unerheblichen Contusionen der Weichtheile am Schädel und im Gesichte vor; dann 8 Fälle von offenen Verletzungen der Weichtheile ohne Blosslegung des Knochens, endlich 2 Fälle von bis auf den Knochen dringenden Wunden, in welchen beiden Fällen Zeichen von Gehirnerschütterung geringsten Grades vorhanden waren; endlich 2 Brüche des Unterkiefers und 1 Fall von zahlreichen Fracturen am Kopfe.

1. Eine 69jährige Frau fiel über eine Treppe und erlitt eine vier Zoll lange Risswunde der Weichtheile in der Stirn- und Schläfegegend, welche nach Abtragung einiger unregelmässigen und stark gequetschten Stellen des Wundrandes genäht wurde. Nebstdem Bruch des unteren Radius-

endes linherseits. Einige Stunden nach der Verletzung traten Delirien auf, unter welchen die Patientin am dritten Tage starb. Die Section wies bei Intactheit des Schädels eine frische Intermeningealblutung an der unteren Fläche des linken Grosshirnhinterlappens und beginnende Meningitis in der Umgebung, nebstdem Erweiterung und Verfettung des Herzens.

2. Ein 31jähriger Mann wurde von einer Schneelawine gegen einen Baum geschleudert und erlitt einen Bruch des Unterkiefers in der Gegend des ersten Mahlzahnes. Als er neun Wochen später ins Spital kam, fanden wir an der Bruchstelle eine starke Schwellung und innerhalb derselben Beweglichkeit der ausnehmend wenig dislocirten Fragmente. Wir beschränkten uns auf Fixirung mit einer Kopfbinde. Es entwickelte sich eine Eitersenkung nach dem Halse, welche eröffnet wurde. Von der Incisionsstelle kam man mit der Sonde auf keine rauhe Stelle. Die Callusgeschwulst nahm dabei nicht ab, aber auch die Festigkeit nicht zu. Der Kranke schlug jede Weiterbehandlung aus.

3. Ebensowenig begierig nach vollständiger Heilung war ein zweiter Patient, der von einem Wagen überfahren und sofort ins Spital gebracht wurde. Nebst einer Risswunde der linken Ohrmuschel und Excoriationen im Gesichte, fand man eine quere Fractur des Unterkiefers zwischen dem linken Augen- und seitlichen Schneidezahne. Die (verticale) Dislocation war sehr gering. Im Verlaufe von vier Wochen, als an der Bruchstelle noch starke Beweglichkeit, aber eine allerdings noch geringere Verschiebung bestand, verliess der Patient das Spital.

4. Von mehr Interesse ist der nachfolgende Fall einer Fissur der Schädelbasis mit mehreren Knochenbrüchen und anderweitigen Verletzungen complicirt. Der 45jährige E. J. stürzte im Rausch vom dritten Stockwerke über das Stiegengitter in den Lichthof herab. (Ueber den Verlauf des auch in anderen Beziehungen interessanten Falles siehe weiter bei den Krankeiten der unteren Extremität, Kniege-

lenk). Bei der Section fand man eine Fissur, welche in der rechten mittleren Schädelgrube verlaufend die Schuppe des Schläfebeins von hinten und oben (4 Cm. hoch über dem äusseren Gehörgang in der Sutura beginnend) nach vorne und unten fast geradlinig durchsetzt, und in derselben Richtung auf den grossen Keilbeinflügel überschreitend, den letzteren genau in jener Linie durchtrennt, in welcher die Crista zygomatica seine Schläfenfläche theilt so dass sie den unteren Rand der Fissura orbitalis superior in seiner Mitte durchschneidet. Auf den oberen Rand der Fissura orbit. sup. überspringend, geht sie durch den hinteren Umfang des foram. optic. d. und von da an in einer zwischen der Frontal- und Sagittalebene diagonalen Richtung bis an den Margo supraorbitalis sin., das linke Orbitadach durchsetzend. Das linke Jochbein in Verbindung mit der äusseren und oberen Wand des Oberkieferkörpers und einem kleinen Stückchen des Jochbogens herausgebrochen; der Jochbogen überdiess noch an seiner Wurzel durchgebrochen. Die beiden Nasenbeine in ihrem unteren Drittel quer gebrochen. Im rechten Oberkiefer eine vom foramen infraorbitale schräg nach unten und aussen in mehrere Schenkel ausstrahlende fissur; einer dieser Schenkel umkreist bogenförmig den unteren Rand dieses Loches nach innen und oben bis an den Margo infraorbit. und strahlt hier in eine sternförmige Fissur im rechten Boden der Orbita aus. Beide Gelenksfortsätze des Unterkiefers an ihrer Basis quer abgebrochen.

5. Von dem nachfolgenden interessanten Fall von offener Schädelfractur mit Impression sahen wir nur noch einen Folgezustand und erfuhren den Verlauf nur aus der Anamnese. Ein 30jähriger Mann wurde vor drei Jahren von einigen Männern überfallen und erhielt von einem derselben mit einem Holzpfahle einen Schlag auf den Hinterkopf linkerseits, worauf er bewusstlos zusammensank. Er wurde in das nächste Haus gebracht, wo er einige Mal heftig erbrach. Beiläufig drei Wochen blieb er in dem Hause liegen die ersten acht Tage lang blieb er bewusstlos und litt an

Krämpfen; die anderen zwei Wochen lag er gelähmt. An der Stelle der Verletzung blieb eine eiternde Wunde offen. Allmälig erholte er sich, die Lähmung verschwand zuerst, er konnte nach einigen Wochen herumgehen und alle Arbeiten verrichten. Erst zwei Jahre später wurde in Bozen ein kleines nekrotisches Knochenstück aus der beständig offen gebliebenen Wunde entfernt. Ich entfernte ihm nach Spaltung eines $^3/_4$″ tiefen Fistelganges rückwärts und oberhalb des Proc. mastoideus ein eingedrücktes quadratzoll grosses Stück des Schädeldaches, welches an seiner Innenseite einen Gefässsulcus zeigte. Die Heilung ging rasch von Statten.

6. Von minimalen Folgen begleitet war eine ausgebreitete subcutane Schädelfractur mit Impression. Ein etwa 40jähriger Mann, den wir im Ambulatorium sahen, erlitt vor mehreren Jahren einen Faustschlag auf die Stirn. Er sank betäubt zusammen, erbrach aber nicht und konnte am nächsten Tage gehen, wobei er allerdings etwas „taumlich“ war. Wir sahen das Stirnbein in seiner Mitte in einem Umfange von etwa vier Quadratzoll deutlich eingedrückt. In der Haut keine Narbe.

7. Eine geringfügige Schussswunde brachte sich ein 24jähriger Handwerker bei. Er schoss eine mit Wasser geladene Pistole gegen sein Gesicht ab. Wir fanden die Weichtheile an einer kaum quadratzollgrossen Stelle rechterseits vom Kinne zerissen, zum Theil verschorft, die Umgebung geschwärzt, den Knochen unverletzt.

B. Entzündungen.

Im Ganzen konnten nur 24 Fälle von acuten oder entzündlichen Processen nicht traumatischer Natur am Kopfe beobachtet werden, und zwar ein serpiginöses Geschwür der Gesichtshaut, eine scrofulöse Necrose am Seitenwandbein, zwei Fälle von partieller Necrose des Unterkiefers nach cariösen Zahnen, ein Fall von Phosphornecrose des Unterkiefers, ein Fall von Necrose des Felsenbeines und vier Fälle von Angin a tonsillaris, das übrige waren kleine Abscesse,

Furunkel, Geschwüre u. s. w. Von allen diesen Fällen bot nur ein einziger Interesse — der Fall von Phosphornecrose. Er betrifft einen 26jährigen Mann, dem ich im vergangenen Jahre im April die linke Hälfte des Unterkiefers enuceirte. Im October kam er wieder, indem die Necrose an der rechten Unterkieferhälfte um ein zwei Zoll langes Stück fortgeschritten war. Es wurde das nekrotische Stück vom Munde aus superiortal entfernt. Nach Monaten stellte sich der Kranke wieder vor. Es sah blühend aus. An der Stelle der entfernten Theile des Unterkiefers war eine einen halben Zoll dicke, das Gerüste des Unterkiefers vollkommen ersetzende periostale Knochenbildung vorhanden, in der Mundhöhle vollkommene Ueberhäutung eingetreten, die Form der Wange nicht im geringsten verändert, die nun etwa $1\frac{1}{2}$ Zoll lange Narbe von der ersten Operation hinter dem Kieferrande versteckt. Es konnte an die neugebildete Knochenmasse ein natürliches Gebiss aufgesetzt werden, welches der hiesige Zahnarzt, Herr Dr. Blaas in virtuoser Weise anbrachte. Als der Kranke mit dem Gebisse kam, hatte kein Mensch vermuthen können, dem Kranken fehle der grösste Theil des Unterkiefers. Es ist das der bisnun schönste Erfolg der subperiostalen Resection nach Phosphornecrose von allen, den ich bisher erzielte oder sah.

C. Neoplasmen.

Ein Fall von Atherom in der Wangenhaut, zwei Fälle von Dermoidcyste im oberen Lid, ein Fall von Angiom am Kinne, zwei Fälle von Epitheliomen der Wange boten nichts Bemerkenswerthes. Ein Fall von Myxom unter der Haut der Schläfe fesselte durch die schönen mikroskopischen Bilder, ebenso ein Fall von Epulis sarcomatosa mit prachtvollen Myeloplaxen.

Von mehr Interesse waren einige Kiefergeschwülste.

Zwei fast gleichzeitig angekommene Carcinome (alveolare Sarcome mit epithelialen Zellen) wurden als inoperabel nur einige Zeit der Beobachtung wegen auf der Klinik

gehalten. In jedem der beiden Fälle war die Wangenhaut schon perforirt, der Bulbus, die Nase, der Gaumen stark verdrängt, die Individuen kachektisch. In dem einen Falle war nur bemerkenswert, dass an der äusseren und hinteren Seite der derben Prominenz an einer kinderfaustgrossen Stelle deutliche Fluctuation, grosse Schmerzhaftigkeit und Temperaturerhöhung vorhanden war, so dass ich vermuthete, es sei ein Abscess vorhanden, vermuthlich durch einen Necrotisirungsprocess in der Tiefe der rasch wuchernden Geschwulst. Gleichwol punktirte ich nur; es entleerte sich klares Serum, die Schmerzhaftigkeit liess nach, die Höhle füllte sich aber wieder. Sobald die Schmerzen sehr bedeutend wurden, wurde die Punction wiederholt. Endlich entstand Eiterung in dem Hohlraum, er musste geöffnet werden und schloss sich ganz durch Eiterung, ohne dass an dieser Stelle wochenlang später ein Vordringen der Geschwullst hätte bemerkt werden können.

In einem dritten Falle von Carcinom bei einer 70jährigen Frau sah man äusserlich beim ersten Anblick das Bild der rechtseitigen Thraenensackblennorrhoe. Als man aber auf die Gegend der Fossa canina drückte, stürzte eine Menge eiterähnlicher Flüssigkeit unter dem inneren Augenwinkel heraus, da die äussere Wand des Oberkiefers vollkommen weich und eindrückbar war und zwar ohne Pergamentknistern. In der rechten Nasenhöhle sah man einen rothen, granulirt aussehenden, weichen Geschwulstzapfen, von der Highmorhöhle aus prominiren. Ich eröffnete von der Mundhöhle aus die äussere Kieferwand mit einem Scheerenschlag, ging mit dem linken Zeigefinger in die Highmorhöhle, mit der rechten in die Nasenhöhle und schnellte eine fast ganz lose in der Highmorshöhle lagernde, wallnussgrosse Krebsgeschwullst bei der Incisionsöffnung heraus, und touchirte die Höhle mit ferrum candens. Die mikroskopische Untersuchung der eiterähnlichen Flüssigkeit, welche die Geschwulst umspülte und in grosser Menge Tags über secernirt wurde, wiess Eiterzellen und Krebspartikelchen nach.

In der Privatpraxis resecirte ich den Oberkiefer wegen

eines interessanten Falles von Cylindrom. — Eine 42-jährige Frau bemerkte vor zwei Jahren das Wachsen einer vollkommen schmerzlosen Geschwulst an der Aussenseite des Alveolarfortsatzes des rechten Oberkiefers oberhalb des ersten Backenzahnes. Die Geschwulst wuchs in den letzten Monaten rascher. Man bemerkte äusserlich eine Vorwölbung der fossa canina, die eine bedeutende Consistenz zeigte. Von der Mundhöhle aus konnte man eine von der Schleimhaut bekleidete, hühnereigrosse, sehr scharf begränzte, dem Oberkiefer fest aufsitzende Geschwulst wahrnehmen, welche aber auch den harten Gaumen bis über die Mittellinie hinaus in Form von drei flachen, derben Knollen einnahm. Der Bulbus nicht verdrängt, die Choane, die rechte Nasenhöhle frei. Ich exstirpirte die Geschwulst mit Meissel und Hammer, nachdem ich durch einen nach unten convexen Schnitt vom Mundwinkel gegen das Jochbein die Theile zugänglich gemacht hatte. Es wurde dabei der ganze rechte harte Gaumen, der grössere Theil des linken, ein Theil des rechten Alveolarfortsatzes entfernt und vom Oberkiefer die Augenhöhlenplatte und der Stirnfortsatz erhalten. Nach oben hin war zwischen der oberen Wand der Highmorshöhle und der Geschwulst ein freier Zwischenraum. Patientin überstand zwei leichte Erysipele. Heilung in zehn Wochen. Ueber den anatomischen Befund an der exstirpirten Geschwulst schreibt mir Prof. Schott: „Mit Ausnahme der äusseren von der Schleimhaut bedeckten Partie zeigt die Geschwulst allenthalben eine feinkörnige Oberfläche. An der Innenseite der Geschwulst befindet sich ein 1″ langes Stück der verdickten Gaumenschleimhaut, welche eine theilweise gelappte, theilweise zerklüftete weichere, Knochenpartikelchen einschliessende Aftermasse bedeckt. Ein Halbirungsschnitt lässt schon mit freiem Auge ein Maschenwerk erkennen, dessen einzelne Lücken ziemlich klein, nur stellenweise die Grösse einer Erbse erreichen. Dieselben sind mit einer gallertartigen gelblichen Masse erfüllt, welche entfernt einzelne grössere Lücken glattwandig erscheinen lässt. Die gallertartige Masse selbst zeigt

bisweilen deutliche kolbige Verästigungen. Die mikroskopische Untersuchung liefert den Befund eines Cylindroms."

Cyste im Unterkiefer. Ein 20jähriger Mann bekam vor zwei Jahren ohne jede Veranlassung eine Geschwulst an der Aussenseite des rechten Unterkiefers in der Gegend des zweiten Stockzahnes. Die Geschwulst verursachte anfangs gar keine, später nur dann und wann sehr geringe Schmerzen. Als die Geschwulst nahezu wallnussgross war, wendete der Kranke warme Umschläge ohne Erfolg an; dann liess er sich zwei Stockzähne ziehen, wobei die Wurzeln des einen abgebrochen und nicht entfernt wurden. Darauf entleerten sich zeitweise durch die Zahnlücke einige Tropfen Eiters. Wir fanden eine hühnereigrosse Geschwulst der Aussenfläche des Unterkiefers aufsitzend; ihre Aussenwand war hart, hatte aber stellenweise die Nachgiebigkeit des Pergaments; auf Druck entleerte sich mehr Eiter aus der Zahnlücke. Ich spaltete vom Munde aus die obere Wand der Geschwulst und fühlte nun mit dem Finger eindringend, eine von ausgezeichnet glatten Wänden begränzte runde Höhle, in welche die Wurzel eines Zahnes frei hineinragte. Der Kranke wurde mit entsprechender Weisung in die Nachbehandlung seines Arztes entlassen

Ein durch den anatomischen Befund im höchsten Grade interessantes Neugebilde des linken Unterkiefers wurde bei einem 16jährigen Burschen beobachtet. Es entwickelte sich bei demselben ohne Veranlassung im Zeitraume von sechs Monaten und sass scheinbar der äusseren Seite des Unterkieferastes auf, doch war auch der Unterkieferwinkel verdickt und der hintere Rand des Astes abgerundet. Die Haut und die Mundschleimheit normal. Sämmtliche Zähne erhalten; keine Schwellung des Lymphdrüsen; keine Beschwerden. Mittels eines am hinteren Rande des Astes und zwar in seiner Mitte beginnenden Schnittes, der sich am unteren Rande des Unterkiefers bis in die Gegend des zweiten Mahlzahnes erstreckte, wurde das Neugebilde blossgelegt, der Periost liess sich ungemein leicht abheben und man be-

merkte, dass der Tumor eine knöcherne Wandung besitze, welche nach oben an einer Stelle durchbrochen erschien. An dieser Stelle wucherte aus dem Knochen eine weiche sarkomatöse Masse in der Grösse einer Bohne heraus. (Ein Theil dieser weichen Masse ging bei der Operation leider verloren). Der zweite Mahlzahn wurde ausgezogen, der Kiefer hier abgesägt und dann enucleirt. Naht. Am neunten Tage Erysipel, welches acht Tage lang anhielt. Ueber den Befund schreibt mir Prof. Schott: „Das zur Untersuchung vorliegende Stück des Unterkiefers besteht aus dem linken Aste und einem 1″ langen, den letzten Mahlzahn einschliessenden Stücke des Körpers. Ersterer ist auf $^3/_4$″ verdickt und zeigt sich namentlich seine äussere Fläche mit rauher Oberfläche versehen. Beiläufig in der Mitte des Astes zunächst seines hinteren Randes eine einem Fingereindrucke ähnliche Stelle, welche sich allmälig vertieft und eine rundliche 2‴ im Durchmesser haltende Oeffnung enthält, die von einer weichen blassgelblichen Masse erfüllt ist. Ein Halbirungsschnitt des Knochens zeigt in der sonst compacten Knochensubstanz mehrere rundliche Stellen, an welchen der Knochen durch eine weiche gelbliche Masse substituirt ist, welche hie und da durch schmale schräg verlaufende Züge ähnlicher Masse sich verbindet. Die mikroskopische Untersuchung ergibt in der weichen Masse in überwiegender Menge kleine runde Zellen von der Grösse der farblosen Blutkörperchen, in denen einzelne Kerntheilung wahrzunehmen ist, ferner Spindelzellen besonders zunächst den Gefässen; wenig Bindegewebsfibrillen; an manchen Stellen reichliche Umwandlung der Zellen zu Fettkörnchenzellen. Diagnose: „Heerdweise Entwicklung von Rundzellensarkom.“

D. Form- und Functionsfehler.

a) Zwei Fälle von Neuralgie des Trigeminus, beide durch Neurectomie geheilt.

1. S. N., eine 54jährige Frau, bekam zuerst vor elf Jahren heftige Schmerzen in der linken Gesichtsseite, ohne einen bestimmten Grund zu wissen. Nur hat sie früher öfters an Kopfweh, Schwindel, Funkensehen gelitten und ist auch einmal bewusstlos umgefallen. Während die Erscheinungen der letzteren Art vergingen, traten Anfälle von Schmerzen auf, die beiläufig ½—1 Minute dauerten, einigemal des Tages erschienen und oft wochen- bis monatelang ausblieben. Vor zwei Jahren hat Patientin eine fieberhafte Krankheit überstanden, welche sie zu einer vierwöchentlichen Bettlage zwang; während dieser Zeit kein Anfall. Aber nach der Krankheit wurden die Anfälle häufiger und heftiger. In letzter Zeit konnte die Kranke ohne die heftigsten Schmerzen weder essen noch trinken; sie durfte sich nicht waschen, keinem Temperaturwechsel aussetzen; bei der Berührung der Wange, des Zahnfleisches traten die heftigsten Schmerzen auf.

Die Kranke sah bei ihrer Ankunft auf der Klinik sehr blass und herabgekommen aus. Beim Erzählen ihrer Anamnese konnten wir einige Anfälle beobachten. Die Patientin zuckte mit den Lidern, mit der Wange und Oberlippe; sie schloss gewöhnlich das Auge, zog die Lippe hinauf und thränte. Als Sitz der heftigsten Schmerzen gab sie das Zahnfleisch des linken Oberkiefers, den Nasenflügel, die Gegend des foram. infraorbitale, den äusseren Augenwinkel an. Der Schmerz schoss von unten hinauf. Bei manchen Anfällen fuhr er auch durch die Stirn und durch die Unterlippe. Bei der Untersuchung konnte man die Anfälle durch Berührung des Zahnfleisches, durch Druck auf die Oberlippe, auf das foramen infraorbitale, ab und zu durch Druck auf den oberen Augenhöhlenrand hervorrufen.

Es wurde nun Morfium hypodermatisch angewendet. Die Anfälle wurden seltener und milder. Die Ausstrahlungen auf die Stirne und auf die Unterlippe blieben aus. Nun wurde ein Vesicans auf die Wange gesetzt und Morfium endermatisch applicirt. Nach einigen Tagen verschwanden

die Anfälle gänzlich. Aber schon nach drei Wochen traten die heftigsten Anfälle auf, Patientin kam ins Spital und als das Morfium nur eine geringe Wirkung zeigte, und in steigenden Dosen gegeben werden musste, als die Patientin um die Ausführung der Operation flehte, wurde die Neurectomie des N. infraorbitalis am 2. Juli ausgeführt. Die Haut wurde in Form des T-förmigen Schnittes getrennt, der Canalis infraorbitalis aufgestemmt und $\frac{1}{2}$ Zoll langes Stück des Nerven entfernt. Die ersten vier Tage vergingen ohne einen Anfall.

Am fünften Tage zeigten sich einige Stiche in der Wange.

Am sechsten Tage ausstrahlende Schmerzen in der Oberlippe in einigen Anfällen. Nachts über häufige Schmerzanfälle, die vom Halse hinauf die ganze linke Gesichtshälfte hinaufschossen. Morfium subcutan.

Am siebenten Tage wurde bei der Morgenvisite nach dem Grunde der Anfälle gesucht und eine Eitersenkung in der Wange aufgefunden. Der Eitergang wurde öfter ausgespritzt.

Am achten Tage nur einige Stiche in der Gegend des oberen Eckzahns.

Am neunten Tage kleine Retentionserysipel in der Wange.

Am zwölften Tage die Röthe geschwunden und zwei schwache Anfälle. Bemerkenswerth war, was man an diesem Tage entdeckte. Wenn man mit dem Finger plötzlich und rasch gegen die Wange der Patientin fuhr, ohne jedoch die Wange zu berühren, so bekam die Kranke einen typischen, aber schwachen Anfall, offenbar durch den Reiz der Vorstellung. Es wurde die Patientin auch am nächsten Tage so überrascht und mit demselben Erfolge. Später blieb das Phänomen aus, offenbar weil die Patientin nicht mehr erschrack.

Am dreizehnten Tage noch ein schwacher Anfall. Seitdem trat kein Anfall mehr auf. Die Patientin wurde mit geheilter Wunde am 20. Juli entlassen. Bis heute befindet

sie sich wohl und sind keine Anfälle, auch keine abnormen Sensationen eingetreten.

2. R. A., 40 Jahr, wurde im Jahre 1873 am 14. Juli operirt. Prof. Heine legte den Nerven am foram. infraorbit. bloss und machte die Durchtrennung des Nerven in der Augenhöhle nach Langenbeck. (Jahresber. f. 1873 in den Innsbrucker Vereinsschriften). Im Juni 1874 kam er mit Recidive, die sich allmälig seit etwa drei Monaten einstellte. Vesicantien an die Wange und Abführungsmittel — da der Kranke an hartnäckiger Stuhlverstopfung litt — beseitigten die Anfälle und der Kranke ging nach drei Wochen befriedigt nach Haus. Ende April 1875 kam er wieder. Diesmal wichen die Anfälle weder Vesicantien, noch der endermatischen und hypodermatischeu Anwendung von Morfium. Nach drei Wochen schritt ich zur Resection des Canalis infraorbitalis indem ich vom foramen infraorbit. aus die ganze obere Wand des Canals abtrug und den Inhalt exstirpirte. Die Anfälle zeigten sich einigemal in den ersten Tagen und vergingen vollständig.

b) Hasenscharte wurde in drei Fällen operirt. Ein einfacher Fall linkseitiger Hasenscharte bei einem 9jährigen Knaben aus Wälschtirol dadurch erwähnenswerth, dass alle männlichen Glieder der Familie seit Grossvaters Zeiten daran leiden. — Der zweite Fall bei einem dreimonatlichen Kinde. — Der dritte Fall von doppelter Lippenspalte bei intactem Gaumen bei einem zweimonatlichen Kinde. In allen Fällen Heilung. Zwei Fälle von in Uterus geheilten Hasenscharten in einem Jahre beobachtet zu haben, dürfte für Innsbrucker Verhältnisse eine enorme Rarität sein. In beiden Fällen war linkerseits vom Nasenloche aus bis an das Lippenroth eine geradlinige, äusserst regelmässige, feine aber eingezogene Narbe und dabei das Lippenroth gespalten. In dem einen Falle wurde der Spalt des Lippenroth durch ein Bruns'sches Seitenläppchen verschlossen.

II. Hals.

A. Verletzungen.

Ein 29jähriges Freudenmädchen wurde — unter Angabe höchst sonderbarer und nicht constatirter Umstände — von einem Manne mit einem Messer in den Hals gestochen und wurde nach provisorischer Blutstillung am Thatorte sofort in das Spital gebracht. Die Kranke war ziemlich anaemisch und erbrach Blut aus dem Magen. In der vorderen Halsgegend fand man 1) eine $4\frac{1}{2}$ Zoll lange Schnittwunde, die in der Höhe des Schildknorpels vom Aussenrand des linken zum Innenrand des rechten Kopfnickers verlief, in ihrer grössten Tiefe die Brustbein-Zungenbeinmuskeln blosslegte und an die typische Wundform der Selbstmörder erinnerte; 2) unter dem rechten Unterkieferwinkel eine 1 Zoll lange, stark blutende Wunde, welche, wie der Finger ermittelte, bis in den Pharynx führte und dort mit einer für die Fingerspitze durchgängigen Ausgangsöffnung mündete; 3) in der Höhe des Zungenbeins eine querlaufende, $1\frac{1}{2}$ Zoll lange nur die Haut durchtrennende Schnittwunde. Zahlreiche kleine oberflächliche Schnittwunden an beiden Händen, — als Zeugen der Gegenwehr. Die tiefe Stichwunde wurde tamponirt, die Schnittwunden genäht. Die Heilung ging rasch und gut von Statten; aber die Kranke verfiel in Geistesstörung, welche nun 1 Jahr andauert.

B. Entzündungen.

Scrophulöse Drüsenvereiterungen wurden bei einem $2\frac{1}{2}$ Jahr alten Knaben und bei einem Mädchen von $3\frac{1}{2}$ Jahren behandelt.

Spontane, sehr acut verlaufende Eiterung einer Lymphdrüse am Halse wurde bei einem 14jährigen Mädchen beobachtet. Eine Ursache war nicht aufzufinden. Nach der Spaltung trat ein sehr heftiges Erysipel auf. Heilung.

Acute Vereiterung der linkseitigen Lymphdrüsen nach

Scarlatina bei einem 7jährigen Knaben durch Incision rasch zur Heilung gebracht.

Eine Strumitis puerperalis, 14 Tage nach der Entbindung entstanden, wurde, als die Haut sich geröthet hatte, incidirt und eine grosse Menge Eiters entleert. Die Höhle erstreckte sich weit nach hinten und links. Athem- oder Schlingbeschwerden waren nicht vorhanden. Heilung in drei Monaten.

Ein Fall von Perichondritis des linken Aryknorpels führte zu Glottisoedem und machte eine Tracheotomie nothwendig. Der Fall ist folgender: Eine 29jährige Fabrikarbeiterin war seit einigen Tagen heiser — angeblich nach einer heftigen Verkühlung — und liess sich auf die medizinische Klinik aufnehmen. Dort entwickelten sich bald Stenosenerscheinungen und die Kranke wurde zur Tracheotomie auf die chirurgische Klinik transferirt. Wir fanden bei der ziemlich kräftigen, ziemlich gut genährten Patientin die Epiglottis geschwellt. Der eingeführte Finger fühlte die oedematösen Wülste der ary-epiglottischen Falten deutlich; ja man konnte bei stärker vorgezogener Zunge die bei der Exspiration aufsteigenden Wülste deutlich frei sehen. Als nach einigen Stunden die Athemnoth so gestiegen war, dass die Stenose behoben werden musste, machte ich die Laryngotomie, indem ich das konische Band und den Ringknorpel durchtrennte. Die Nacht brachte die Patientin zwar schlaflos aber ohne Athembeschwerden und befriedigt zu. Die laryngoskopische Untersuchung zeigte am Morgen, dass der Aditus ad laryngem etwa 1 Linie breit war; die beiden Wülste waren blassblauröthlich. Schlingbeschwerden und Durst. Am zweiten Tage tritt Erysipel auf, und schreitet in den nächsten Tagen sehr langsam am Halse und auf die Wangen fort. Häufig wird die Canüle von zähem Schleim verlegt; insbesondere am achten Tage verlegte öfters ein dicker Schleim die Canüle ganz, so dass die heftigste Dispnoë für einige Augenblicke auftrat, und die Canüle fortwährend gereinigt werden musste. Am zehnten Tage waren

die Wülste schon sehr stark verkleinert, die Patientin konnte, allerdings etwas mühsam, auch bei herausgezogener Canüle athmen. Am zwölften Tage trat über den hintersten, untersten Partien der rechten Lunge Dämpfung auf, über welcher kein Athemgeräusch zu hören war. Am dreizehnten Tage collabirte die Kranke und starb.

Sectionsbefund: Wenn man von oben in den Kehlkopf sieht, so zeigt sich der Eingang desselben zu einer 2 Mm. im Durchmesser haltenden rundlichen Oeffnung verengt in Folge einer beträchtlichen oedematösen Schwellung der Schleimhaut der Giessbeckenknorpel und der Epiglottis, sowie der ary-epiglottischen Falten, welche Schwellung namentlich linkerseits auffällig hervortritt. Durch eine starke Schwellung der Plicae glosso-epiglotticae und des frenulum epiglotticum, sowie der die beiden Gruben zu beiden Seiten des frenulum auskleidenden Schleimhaut wird die Epiglottis etwas gegen den Kehlkopfeingang niedergedrückt. Wenn man den Oesofagus aufschneidet, dessen Schleimhaut von einer breiigen, schmutzig weissen Masse, in der sich zahlreiche zerfallende Epithelzellen finden, bedeckt ist, so bemerkt man, dass durch die Schwellung in der Gegend der Giessbeckenknorpel nach rückwärts zu zwei rundliche Geschwülste entstanden sind, von denen die linke grössere etwa bohnengross ist und beim Einschneiden einen rahmigen gelben Eiter entleert, während die Schwellung rechterseits nur von Oedem bedingt ist. An der vorderen Seite des Kehlkopfes trifft man einen ähnlichen, jedoch nur einige Tropfen Eiter enthaltenden abgeschlossenen Heerd, in welchen das vordere Ende des in der Mitte durchschnittenen Ringknorpels hineinragt. Der Kehlkopf ist durch Spaltung des Ligam. conicum und des Ringknorpels eröffnet. Die Bronchialschleimhaut geröthet, gewulstet und mit zähem Schleim belegt. Die Stimmbänder sind stark oedematös geschwellt, blassgrauröthlich gefärbt. Die Schleimhaut der Trachea geröthet und mit zähem, blutig gestriemten Schleim bedeckt. Im rechten Brustraum mehrere Uncen röthlicher Flüssigkeit. Die Lungen in den Unterlappen,

namentlich rechterseits luftleer, blutreich und oedematös. Die Leber schlaff und die Milz vergrössert. Die rechte Niere schlaff, ihre Kapsel zart, an ihrer Oberfläche zahlreiche, einzelne oder in Gruppen beisammen stehende, rundliche, gelblich gefärbte, von einem rothen Injectionshof umgebene Eiterheerde. Die Nierenkelche und das Becken erweitert, ihre Schleimhaut injicirt.

C. Neubildungen.

Zwei Fälle von Struma cystica wurden durch Jodinjection geheilt. In dem einen Falle, bei einem 26jährigen Mädchen trat nach der Injectiou ziemlich starke Schwellung und an den ersten zwei Tagen auch eine bedeutende Athemnoth auf, welche durch Eisüberschläge bekämpft wurde. Dafür schrumpfte die Cyste so rasch, dass in zehn Tagen von derselben nur ein haselnussgrosser harter Knollen zu fühlen war, während er früher ganseigross war.

Eine etwa zwei Mannsfäuste grosse Cyste der seitlichen Halsgegend, rechterseits nach aussen vom Kopfnicker in der fossa supraclavicularis gelegen, ist dadurch bemerkenswerth, dass in dem Inhalte Paralbumin gefunden wurde. (Liebermann in Arch. f. experim. Pathologie, 1875).

Die Cyste bestand seit etwa zwei Jahren, war vor einem Jahre noch hühnereigross und vergrösserte sich sehr rasch in den letzten Monaten. Sie war von sehr schön glatter Oberfläche, beweglich, aber der Grund konnte nicht umgriffen werden. Der Balg dünn, die Durchscheinbarkeit ausgezeichnet. Jodinjection. Heilung in zehn Wochen, so dass nun ein erbsengrosses hartes Knötchen an der Stelle zu fühlen ist.

In drei Fällen von Carcinom der Halsdrüsen wurden die Kranken ungeheilt entlassen. Bei zwei von den Fällen war die Verschiebbarkeit des je faustgrossen knolligen Tumors gegen die Wirbelsäule kaum in Spuren nachweisbar, in dem einen Falle war auch die Geschwulst gegen den Unterkiefer nicht verschiebbar und die Beweglichkeit des letzteren stark

behindert. In dem dritten Falle, wo der Tumor kleiner, aber tiefgreifend war, hielt mich das hohe Alter und das schlechte Aussehen des Patienten von einem Eingriffe ab.

III. Brust.

A. Verletzungen.

Von subcutanen Traumen kamen drei Fälle vor: zwei Fälle von einfachen Rippenfracturen und ein Fall von Contusionen der Weichtheile.

Die offenen Verletzungen waren repräsentirt durch einen Fall von perforirenden (Lungen-) Schuss, der aber bereits in Wien ausgeheilt war und nur darum aufgenommen wurde, weil die hintere Oeffnung des Schusskanals aufgebrochen war. In einigen Tagen Heilung.

B. Entzündungen.

Auch diese waren spärlich. Es kam ein Fall von Mastitis vor, der noch in Resolution überging und zwei Mammaabscesse bei Wöchnerinnen, die durch Eröffnung geheilt wurden.

Ein Fall von Necrose der Rippe war insofern interessant, als der Abscess hinter der Brustdrüse sass und so einige diagnostische Belehrung dem Auditorium verschaffte. Der Abscess wurde an der untersten Stelle der Brustdrüse durch Incision eröffnet. Nach vielen Monaten war das nekrotische Rippenstück beweglich und wurde nach Erweiterung des Hohlganges entfernt. Die Necrose entstand durch ein Trauma; es war aber zugleich in der Achselhöhle ein Hohlgang, der zu einer nekrotischen Rippe führte; das Individuum von ausgesprochen lymphatischer Constitution (25 Jahr altes Mädchen). Bald traten Lymphdrüsenschwellungen am Halse und in inguine auf, die zur käsigen Vereiterung führten. Von dem Hohlgang in der Achselhöhle entstand eine Eitersenkung auf den Rücken, welche den Dornfortsatz eines Lendenwirbels blosslegte; ein Theil des Dornfortsatzes stiess sich ab und

es trat Heilung an der Stelle ein. Aber eine zweite Eitersenkung ging bis auf das Gesäss. Allmälig entwickelte sich M. Brightii und Hydraemie. Tod nach elf Monaten Section nicht gestattet.

C. Neubildungen.

Es kamen solche nur in der Mamma vor.

a) Sarkom. E. H. 48 Jahr alt, bemerkte vor vierzehn Jahren am unteren äusseren Quadranten der linken Brustdrüse ein erbsengrosses Knötchen, welches nach einem Trauma entstanden war. Als vor sechs Monaten die Menses ausblieben, fing das Knötchen zu wachsen an und wucherte so enorm rasch, dass es kopfgross wurde. Vor drei Wochen Durchbruch an einer, vor fünf Tagen an einer zweiten Stelle, beide Male unter Blutungen. Wir fanden einen 24 Cm. breiten, 17 Cm. langen, 13 Cm. über das Niveau ragenden, höckerigen, stellenweise sehr elastischen, Fluctuation vortäuschenden Tumor, der seiner Grösse, Verschiebbarkeit und des knolligen Baues wegen bei dem Mangel jeder Drüsenschwellung für ein Cystosarkom angesehen wurde. Die Exstirpation ging leicht vor sich. Es fanden sich keine Hohlräume vor. Die Gsschwulst war ein Spindelzellenarkom und wog 3·16 Kilogramm. Wundfieber zwei Tage lang. Der schönste Heilungsverlauf bie zum Schlusse. Bis jetzt keine Recidive (seit neun Monaten).

b) Carcinome. 1. H. M. 45 Jahr. Vor ¼ Jahr wegen eines faustgrossen Knotens und Infiltration der Achseldrüsen mit einem einzigen Hautknötchen operirt, kam sie bei noch nicht geheilter Wunde mit Recidive in der Wunde und zahlreichen rasch zerfallenden Hautknötchen. Vom 10. August bis 2. December verbreitete sich die Recidive bis in die Infraclaviculargegend indem alle Gewebe durch eine harte Masse ersetzt wurden, die den Rippen aufsass. Später traten Oedem des Armes, Neuralgia brachialis, Athembeschwerden, hektisches Fieber und Tod ein. Section: Carcinoma musc. pect. maj. et min., musc. deltoid., pleurae, pulmon. et peri-

card., degenerat. carcinom glandular. lymphat. infra- et supraclavicul. axillar. et bronchial., carcin. hepatis, hydrothorax cum compressione pulmon. sin., adenoma gland. thyreoid., oedema brachii sin. ex thrombosi venae brachial sin.

2. H. E., 43 Jahr, wurde im Jänner 1874 von einem Carcinom der linken Brustdrüse durch Exstirpation geheilt, der damalige Tumor bestand seit acht Monaten, nahm fast die ganze Brustdrüse ein und war in Form von zwei bedeutend tiefen, kraterförmigen Geschwülsten und einem oberflächlichen durchgebrochen, es wurde die Mamma amputirt und auch die Achseldrüsen exstirpirt. Im October kam sie mit einer Recidive sowohl in der Brustdrüse, als auch in der Achselhöhle. Da kein Oedem des Armes und keine neuralgischen Schmerzen vorhanden waren! so wurde die Exstirpation vorgenommen. Es zeigte sich, dass die Aftermasse gleichwohl die Vena brachialis zum Theile umwucherte, so dass diese durchschnitten werden musste. Heilung.

3. St. M., 40 Jahre alt, ledige Näherin, bemerkte vor etwa einem Jahre einen kleinen Knoten oberhalb der Warze der linken Brustdrüse, wandte später Hausmittel zur Zertheilung an (warme Kataplasmen) und kam am 26. Jänner auf die Klinik. Im Parenchym der Drüse sass ein faustgrosser, derber, nach manchen Punkten undeutlich begränzter, mit dem Pectoralis nicht verwachsener Tumor. Ein Theil dieses Knotens ragte über das Niveau der Drüse hervor als eine rundliche, von papierdünner, violetter, glänzender Haut bedeckte Kugelkappe. Die Achseldrüsen infiltrirt. Die Warze eingezogen. Menses bis vor zwei Monaten regelmässig. Die Vaginalportion etwas geschwellt, excoriirt und empfindlich, aber nicht hart. Amputatio mammae et exstirp. glaud. am 27. Jänner Erysipel und Pyaemie. (Nr. 3) Tod. (Ueber den höchst interessanten Befund und den Ursprung der Pyaemie ebendortselbst).

4. K. T., 39 Jahre alt, verheirathet, Mutter von vier Kindern, bemerkte vor zwei Jahren einen kleinen Knoten in der linken Brustdrüse, dessen Entstehung sie auf ein erlit-

tenes Trauma zurückführt. In den letzteren Monaten rascheres Wachsthum. Man fand bei der sehr corpulenten, frisch aussehenden Frau einen hühnereigrossen Tumor in den unteren Quadranten der linken Milchdrüse, der ziemlich derb, und nach oben hin weniger deutlich begränzt war. Achseldrüsen frei. Bei der Exstirpation wurde insbesondere nach oben hin ein ansehnlicher Theil des gesunden Gewebes mitgenommen, und trotzdem fand man in der Tiefe des Parenchyms noch ein hanfkorngrosses, im Gesunden eingebettetes Knötchen, welches mit einem haselnussgrossen Stück der Umgebung weggenommen wurde. Geringes Erysipel. Heilung. Bis jetzt keine Recidive.

5. K. M., 49 Jahre, lenticuläre Form, nur zur Beobachtung aufgenommen. Die ganze Brustdrüse war flach, prall, unverschiebbar, ihre Haut und die Umgebung von sehr zahlreichen Knötchen durchsetzt. Seit einem Jahre.

6. Ein ganz ähnlicher Befund bei einer 46jährigen Taubstummen. Dauer seit $1\frac{1}{4}$ Jahre.

7. G. C. Bei einer 62jährigen Frau war die rechte Brustdrüse zu einem platten, kuchenförmigen, aus zahlreichen bohnen- bis wallnussgrossen Knoten bestehenden Neugebilde umgewandelt, welches mit dem Pector. maj. verwachsen war. Einzelne von den Knollen waren excoriirt, die meisten mit sehr verdünnter, violetter Haut bedeckt. Nach innen hart neben der Brustdrüse zwei kleine Hautknötchen. Die Achseldrüsen dieser Seite infiltrirt, beweglich. Die Operation wurde entschieden verlangt. Ich stellte eine höchst ungünstige Prognose. In der That trat schon am dritten Tage eine eitrige Infiltration der Umgebung ein, welche sich rasch über den Rücken verbreitete. Die Haut war in grösseren Flecken phlegmonös geröthet, stellenweise wurde sie gelblichgrünlich wie bei der Resorption eines subcutanen Blutextravarates; die Secretion war eitrig-jauchig, gasblasenhältig und an manchen Stellen konnte man auch ein emphysematöses Knistern wahrnehmen. Hohes Fieber, Sopor, etwas Icterus. Tod am sechsten Tage an Sepsis. (S. daselbst No. 2).

8. St. A., 44jährige Arbeiterin. In der linken Brustdrüse ein kindfaustgrosser, ziemlich streng umschriebener gut beweglicher Tumor, der aus einem einzigen Knoten bestand. Exstirpation. Heilung in sieben Wochen.

*9. Bei einer 60jährigen Frau bestand seit einem Jahre ein faustgrosser Knoten der linken Brustdrüse, der an einer Stelle in Form eines flachen Geschwürs aufgebrochen war. In der Brustdrüsenhaut ein einziges Knötchen. Achseldrüsen infiltrirt. Exstirpation der ganzen Mamma und der Achseldrüsen. Heilung der Wunde; bald Recidive. Tod nach acht Monaten an Herzlähmung (Klappenfehler).

10. R. M., 60 Jahr, Näherin, besitzt seit etwa acht Monaten einen faustgrossen Tumor der linken Mamma, der derb, ziemlich gut begränzt und verschiebbar ist; eine grössere Achseldrüse infiltrirt. Exstirpation mit einem grossen Theil der gesunden Umgebung. Heilung in acht Wochen.

*11. Eine 60jährige Frau von sehr kräftigem Körperbau besass einen kindsfaustgrossen Tumor in der rechten Brustdrüse seit einem Jahre. Der Tumor tiefer im Parenhym sitzend, frei beweglich, die Haut darüber etwas verdickt, wie teigig. Achseldrüsen infiltrirt. Exstirpation des Knotens mit einem grossen Theil der gesunden Umgebung und der Achseldrüsen. Heilung musterhaft bis auf ein acht Tage lang der Operation folgendes Unvermögen den Harn zu lassen. Recidive in vier Monaten.

IV. Bauch.

A. Entzündungen.

*Ein einziger Fall bot etwas Interesse. Bei einem 18jährigen zartgebauten, blonden Mädchen, das sich auf einem Balle verkühlte, trat etwas Fieber, Bauchschmerz und Brechneigung ein. Nach einigen Tagen war eine deutliche ungemein empfindliche Geschwulst im Bauche, rechterseits in der Gegend der Niere wahrnehmbar. Ich sah die Kranke in der vierten Woche. Die Geschwulst war faustgross, die

Bauchdecken darüber gespannt, beim leisesten Percutiren war vor der Geschwulst eine tympanistisch klingende Schichte, die Geschwulst selbst streng begränzt, nach unten mit einem rundlichen Contour versehen, bei Berührung sehr schmerzhaft, unbeweglich. Rückwärts war die Gegend zwischen der letzten Rippe und dem Darmbeinkamme etwas hervorgewölbt und empfindlich. Das Hüftgelenk bot der äussersten Streckung ein Hinderniss, ausstrahlende Schmerzen im Schenkel von geringem Grade. Der Urin normal. Fieberlos. Ich bestätigte die Diagnose eines retroperitonealen Abscesses und eröffnete denselben nach etwa vierzehn Tagen, als die Schichten rückwärts deutlich dünner wurden. Regelmässige Heilung in einigen Wochen. Die Contractur im Hüftgelenke ging auf den Gebrauch von warmen Bädern selbst zurück.

B. Hernien.

Von den dreizehn Fällen freier Hernien bot keiner ein Interesse.

Von Einklemmungen kamen fünf Fälle vor, eine für die Innsbrucker Klinik ausserordentlich grosse Zahl.

1. Ein 50jähriger Mann besitzt seit vielen Jahren eine grosse Hernie und auf derselben Seite eine kleine Hydrocele. Die Hernie war schon mehrmal irreductibel, gespannt und schmerzhaft geworden. Der Zustand verging jedesmal. Während der Stuhlentleerung an einem Morgen trat der Zustand wieder ein. Die Hernie war sehr gespannt und empfindlich. Winde gingen den ganzen Tag nicht ab. Im warmen Bade ging die Taxis nicht. Aber Abends trat spontane Reduction ein, ohne dass es zum Erbrechen gekommen wäre.

2. Bei demselben Kranken trat derselbe Zustand nach vierzehn Tagen mit demselben Verlaufe auf.

3. Bei einem 39jährigen Manne war seit 16 Stunden eine linksseitige Hernie hervorgetreten; sie war gespannt, empfindlich; Winde gingen keine ab. Die Taxis gelang leicht.

4. Ein 27jähriger Mann zog sich vor 18 Jahren einen rechtseitigen Leistenbruch zu, der sich auch sofort einklemmte,

aber von einem Arzte, als Erbrechen eingetreten war, nach vielen Versuchen doch reponirt wurde. Vor drei Jahren trat wiederum eine Incarceration auf und es wurde eine Herniotomie nothwendig, welche Prof. Heine ausführte. Die dritte Einklemmung trat am 22. Mai 1875 ein, indem sich das Bruchband, welches Patient beständig trug, bei einer Anstrengung so verschob, dass der Bruch hervortrat. Patient legte sich zu Bette, nahm die Ruhelage ein — wie er jedesmal zu thun pflegte, wenn die Hernie heraustrat — und suchte erfolglos zu reponiren. Subcutane Morfiuminjectionen, Repositionsversuche in einem heissen Bade, die wir energisch anstellten, blieben erfolglos. Als während des Nachmittags Erbrechen eintrat und gegen Abend sich steigerte, machte ich die Herniotomie. Es lag Netz und eine zehn Zoll lange Dünndarmschlinge von kastanienbrauner Farbe vor. Die Heilung ging ohne Zwischenfall vor sich.

Der fünfte Fall von Einklemmung, der eine Herniotomie nothwendig machte, kann nicht berichtet werden, weil der Kranke erst in den Ferien geheilt entlassen wurde.

*Eine sechste Einklemmung beobachtete ich bei einem 3jährigen Knaben. Es trat bei ihm Abends eine kleine Hernie heraus und erfolgte mehrmaliges Erbrechen. Ich fand gegen Mitternacht eine fingerhutgrosse interstitielle Leistenhernie der rechten Seite, welche nach einigen gelinden Repositionsversuchen zurückging, als ich den Knaben beim Schenkel mit dem Becken in die Höhe hob und gleichzeitig auf die Geschwulst drückte.

V. Rücken.

Ein einziger Fall von Anthrax in der Gegend vom linken unteren Schulterblattwinkel bei einem Greise repräsentirt die Entzündungsprocesse dieser Gegend. Kreuzförmige Incision. Heilung in vier Wochen.

Von Neubildungen kamen zwei Fälle vor:

Ein Lipom von Faustgrösse bei einem 26jährigen

halbblöden Manne, der von der Existenz der Geschwulst nichts wusste, bis er im Walde auf ein scharfes Astende stürzte, welches das Lipom zu einer Tiefe von 1 Zoll in Form einer $1\frac{1}{2}$ Zoll langen Wunde eröffnete. Die Blutung und die nachfolgende Entzündung des Lipoms veranlassten den Patienten das Spital aufzusuchen. Exstirpation. Erysipel durch etwa drei Tage hindurch. Heilung in sechs Wochen.

Ein Carcinoma lenticulare in der Rückenhaut eines 47jährigen Mannes wurde nur der Demonstration wegen aufgenommen. Es sass handbreit unter dem linken Schulterblatte, drei Finger breit nach aussen von der Wirbelsäule, und bildete eine handtellergrosse, aus zahlreichen Höckern von Erbsen- und Bohnengrösse bestehende, an winzigen Stellen excorirte, zum grössten Theile von verdünnter, violetter, glänzender Haut bedeckte, gegen die Musculatur ausgezeichnet verschiebbare Geschwulst, in deren Umgebung sehr zahlreiche Knötchen ausgesäet waren. Die Achseldrüsen zu harten, verschiebbaren Knollen geschwellt.

Eine statische Skoliose wurde von einer hysterischen Betrügerin im Alter von 19 Jahren — sie litt an Retroflexio uteri — simulirt, indem die Patientin das Hüft- und Kniegelenke beugend, das Becken senkte. Sie wurde entlarvt.

VI. Becken.

Von Verletzungen kamen vier Fälle vor: drei Contusionen der Weichtheile und eine offene Wunde. Die letztere, bei einem 36jährigen Manne entstand durch das Eindringen eines spitzen Steines bei Verschüttung und ist der Fall bei den Wundkrankheiten (Pyaemie No. 1) angeführt. Section wurde nicht gemacht.

Bei einem Falle von chronischer Periostitis des Sacrum wurde die Kranke nach mehrmonatlicher Behandlung mit Ruhe und Kälte auf Verlangen in gebessertem Zustande entlassen.

Die übrigen Fälle betrafen den Mastdarm oder die Harn- oder die Geschlechtsorgane.

a) Mastdarm.

In drei Fällen von entzündeten Hämorrhoidalknoten wurde die Entzündung durch mässige Kälte geheilt und dann Suppositorien und Tannin verordnet.

Ein Fall von Prolapsus ani bei einem 57jährigen Manne, der schon zweimal von Prof. Heine operirt worden war und nun wieder recidivirte, beweist, auf wie kurze Zeit die Excision der vorgefallenen Partie das Uebel beseitigt.

Ein Fall von Fistula ani durch Spaltung geheilt.

*Ein Fall von Strictura ani in Folge sifilitischer Narben wurde durch mehrfache Incision der Narben und Einlegen von dilatirenden Cylindern geheilt.

Ein schönes Papilloma ad anum wurde galvanocaustisch abgetragen. Es hatte sich bei einem Manne von 52 Jahren seit $1\frac{1}{2}$ Jahren entwickelt, sass links neben dem After und hatte die Ausdehnung von 3—4 Quadratzollen. Es wurde die Schlinge an der Basis mit einer Nadel durchgeführt und das Gebilde zuerst gegen den Masdarm hin, dann nach aussen von seiner Basis abgetragen. Der Grund der stark blutenden Fläche wurde mit dem Porzellanbrenner energisch cauterisirt. Heilung ohne Zwischenfall.

b) Männliche Harn- und Geschlechtsorgene.

Katarrh oder Parese der Blase bei Greisen, die mit Hypertrophie der Prostata behaftet waren wurde in drei Fällen beobachtet; zwei starben. In dem einen Falle fand man Prostata hypertrophie, chronischen Blasenkatarrh und Pyelitis; in dem anderen Hypertrophie der Blase, der Prostata, kleinere Krebsknoten in der Leber, kleine Knötchen in der Niere, Anaemie. Im dritten Falle wurde der Kranke durch methodisches Katheterisiren gebessert. Als Neurose mussten wir einen Fall auffassen, wo bei einem 31jährigen Manne Strangurie aufgetreten war, ohne dass in der Beschaffenheit des Harns, der Harnorgane, der Umgebungen eine Abnormität nachzuweisen war. Laue Sitzbäder und kleine Dosen von Opiaten beseitigten die Erscheinungen

Blasenstein wurde in vier Fällen beobachtet.

1. Bei einem 62jährigen Manne, dem ich vor einem Jahre den Penis wegen Carinom amputirte und bei dem bis jetzt keine Recidive aufgetreten war, traten in den letzten Monaten Steinbeschwerden auf. Die Untersuchung wies einen Stein nach. Man hätte, da der Penis an der Wurzel amputirt ist, wahrscheinlich eine directe Extraction des Steines nach stumpfer Dilatation der Urethra ausführen können, aber der Kranke entzog sich sofort jeder Behandlung, ja jeder weiteren Untersuchung.

2. Bei einem Kranken im Ambulatorium konnte ich deutlich mehr als einen Stein mindestens nachweisen; es war aber massenhaftes Eiweiss im Urin und der Kranke liess, auf die Gefahren des Leidens sowohl wie auf die Bedenklichkeit der Operation aufmerksam gemacht keinen Eingriff zu.

3. Bei einem 18jährigen Burschen wurde vor $1\frac{1}{2}$ Jahren anderwärts durch Lithotomie ein Blasenstein entfernt. Es blieb Incontinenz zurück. Seit einigen Monaten neuerdings Steinbeschwerden. Die Sonde wies einen mässig harten, wohl kleinen Stein nach. In einer einzigen Sitzung wurde der Stein zertrümmert. Er bestand aus Phosphaten. Heilung ohne den kleinsten Zwischenfall.

4. Ein 51jähriger Mann kam mit jauchigem Urin und bedeutenden Steinbeschwerden auf die Klinik im Okt. 1874. Durch ruhige Lage im Bette, Diät, Opiate und Einspritzungen wurde die Cystitis gemildert. Anfangs war noch Eiweiss im Urin. Nach Wochen des strengsten Verhaltens wurde der Urin fast vollkommen klar und der Eiweissgehalt verschwand. Ich liess den Kranken noch lange Zeit in diesem Zustande warten und prüfte von Zeit zu Zeit durch eine vorsichtige Sondenuntersuchung die Empfindlichkeit seiner Blase. Als keine Reaction mehr kam, schritt ich zum Steinschnitt. Schichtenweise wurden in der Raphe perinaei die Gebilde über der Urethra getrennt, die Pars membranacea mittels eines Schnittes von $\frac{3}{4}$ Zoll Länge gespalten, die Pars prostatica stumpf mit dem Finger dilatirt und der Stein mit

der Zange ausgezogen. Am vierten Tage nach der Operation trat ein Schüttelfrost ein, dem in den nächsten Tagen noch zwei andere folgten. Da gleichzeitig die Menge des Eiweisses im Urin stieg, fassten wir die Schüttelfröste als Urethralfieber auf. Der Kranke befand sich darnach wohl und die Wunde war im besten Zustande. Einige Zeit später stellten sich die Zeichen der Psoitis ein und als die Fluctuation am Schenkel deutlich wurde, machte ich eine Incision unter dem Poupart'schen Bande und eine zweite etwas tiefer aussen am Oberschenkel, da der eingeführte Finger eine sinuöse Ausbuchtung der Eiterhöhle auch gegen die Aussenseite entdeckte. Der Kranke magerte ab und starb Anfang März 1875.

Der Sectionsbefund: Die Harnblase ausgedehnt, ihre Muscularis vedickt, die Gefässe an ihrer hinteren Wand erweitert, mit Blut gefüllt; ihre Schleimhaut injicirt, gewulstet und mit zahlreichen gelben Incrustationen versehen. Unmittelbar nach aussen von der Einmündungsstelle des rechten Ureter eine intensiv geröthete, haselnussgrosse Vertiefung. Die Pars membranacea von hinten her eröffnet durch eine in der Raphe angelegte zolllange Wunde. Die Schleimhaut der Pars. membran. injicirt, geröthet. Die Vena cruralis und die einmündenden Venen, dann ihre Fortsetzung bis zur Cava ascend. durch einen obturirenden Thrombus verstopft. Der linke Psoas durch einen nach abwärts bis zum kleinen Trochanter sich erstreckenden, die Musculatur in der Umgebung des Hüftgelenkes verzehrenden und in dasselbe eindringenden Abscess destruirt. Der Knorpelüberzug der Pfaune und des Kopfes grösstentheils zerstört. Nephritis et pyelitis dextra.

Stricturen der Harnröhre kamen in drei Fällen vor:

1. Bei einem 60jährigen Manne nach Tripper, hochgradig, multipel. Heilung durch stumpfe allmälige Dilatation.

2. Bei einem 30jährigen Manne nach Trauma, sehr hochgradig. Heilung ebenso.

3. Bei einem 30jährigen Manne, mässig. Heilung ebenso.

Strictur en mit Fistel zwei Fälle:

1, Beinem 21jährigen Manne nach Trauma Heilung durch permanentes Liegen des Katheters; welches später, als Blasenkatarrh hinzukam, ausgesetzt werden musste; dann Formverbesserung der Fistel durch Spaltung eines Hautstückes und Cauterisiren.

2. Ambulatorisch wurde ein 35jähriger Mann behandelt, der nach Tripper eine Strictur mässigen Grades mit periurethralen Abscessen bekam, von denen ich einen selbst spaltete. Bei einem dieser Abscesse bildete sich, doch nur vorübergehend, eine Harnfistel aus.

Epidymitis allein kam in einem Falle vor. Der Patient leidet an Blasenparese und katheterisirt sich selbst. Nach einem solchen etwas schmerzhaften Catheterismus trat Epididymitis auf.

Mit subacuter Vaginalitis in einem, mit Hydrocele vaginalis in einem zweiten Falle kam die Epididymitis combinirt vor.

In beiden Fällen war die Epididymitis sehr hochgradig. Im ersten Falle gelang die Resorption des Exsudates in der Scheidenhaut und Verkleinerung des Nebenhodens durch Ruhe, Unterstützung der Geschwulst und Umschläge mit Bleiwasser und Tra. laud. crocc, In dem zweiten Falle, wo die Hydrocele gross, die Epididymitis geradezu colossal war, machte ich zuerst eine einfache Punction der Hydrocele in der Vorstellung, dass nach Abnahme der Spannung auch der Nebenhode etwas abschwellen werde. Diess trat auch ein, während früher längere Ruhe und Umschläge keine Abschwellung bewirken konnten. Als sich die Scheidenhaut wieder füllte, machte ich Punction mit Injection von Lugolscher Jodlösung. Es trat eine ziemlich starke locale Reaction ein, aber die Hydrocele und die Epididymitis heilten durch Resorption. Der Fall fordert zur Frage auf, wie weit bei vorhandener Epididymitis chron. mit Hydrocele die radicalen Eingriffe gestattet seien.

In zwei Fällen von einfacher Hydrocele wurde die

Heilung durch Punction mit Injection von Lugol'scher Jodlösung erzielt.

Ich habe jetzt eine ganz stattliche Zahl von Hydrocelen und Kropfcysten so behandelt und bei v. Dumreicher behandeln gesehen. Ich entsinne mich auf keinen einzigen Fall, wo nur der geringste Uebestand eingetreten wäre und wo nicht ein vollständiger Erfolg, freilich erst in 6—10 Wochen, diesen milden Eingriff begleitet hätte.

Phymosis kam nur einmal zur Operation, bei einem 22jährigen Juristen, den die Operation in eine grosse Gefahr brachte. Es war auf der Abtheilung Nosocomialgangraen aufgetreten; diese ergriff auch die Wunde dieses Mannes obwohl er auf einem weit entlegenen Platze lag. Ich liess die Wunde cauterisiren, den Mann aus dem Spitale bringen und zu Hause behandeln. Es stiessen sich einige Hautstückchen ab, aber schliesslich nahm die Vorhaut eine ganz befriedigende Form an.

Elepantiasis scroti et perinaei kam bei einem 60jährigen Manne vor. Die Geschwulst bildete sich im im Laufe einiger Jahre, ohne dass je ein Erysipel zuvor oder während dessen aufgetreten wäre. Ich unternahm keine Operation.

Carcinoma glandis penis, quadratzollgross, liess ein 60jähriger Mann nicht operiren. Endlich wurde ein spontaner Abscess am Scrotum bei einem 65jährigen durch Incision geheilt.

c) Weibliche Harn- und Geschlechtsorgane.

Ovarientumoren kamen drei zur Behandlung und zwar: eine reine Cyste, die durch Ovariotomie geheilt wurde. Der Fall betraf eine 40jährige Magd, die schon sieben mal punctirt worden war. Am 14. Juni 1874 wurde die Operation unternommen. Adhaesionen mit dem Netze, theils zellige, theils strangförmige; die ersteren mit dem Nagel abgelöst, die letzteren unterbunden und durchschnitten. Entleert wurden 10·3 Liter. Klammer von Spencer Wells. Heilung in sechs

Wochen. Es ist dies der erste Fall einer gelungenen Ovariotomie in Tirol. (Ich habe ihn ausführlicher in der Wiener med. Presse 1875 mitgetheilt).

Dann behandelte ich zwei Cystoide in der Privatpraxis. Bei dem einen waren schon früher Punctionen unternommen. Ich fand die Patientin, eine magere Frau von 40 und einigen Jahren, im Zustande einiger Beklemmung mit grossem Oedem der unteren Gliedmassen behaftet. Nach der Punction sickerte etwas Flüssigkeit nach und ich legte eine Serre fine an. Am anderen Tage wurde mir gemeldet, dass viel Flüssigkeit abgeflossen sei, indem die Klammer abfiel. Ich legte nun eine Naht an und war begierig, ob in dem Falle der Verlauf ein rasch ungünstiger werde, indem ich mich an den von Spencer Wells citirten englischen Chirurgen erinnerte, der immer eine schlechte Prognose stellte, wenn Flüssigkeit nach der Punction nachfloss. Die Cyste füllte sich in drei Wochen wieder. Man forderte mich zur Ovariotomie auf; ich lehnte sie aber darum ab, weil sich in den letzten Monaten allmälig ein Strabismus am linken Auge entwickelte, der mich vermuthen liess, dass ein Schädeltumor sich entwickele. Man rief bald wieder einen Collegen zur Punction. Die Kranke starb einige Minuten nach derselben, ohne dass Grund vermuthet werden könnte. Section wurde nicht gemacht.

Bei dem zweiten Cystoide punctirte ich, nachdem vor einem Jahre und früher vor vier Jahren Punctionen gemacht waren. Rasche Füllung in drei Monaten. (Seitdem wieder Punctionen).

Bei einem Fall von Prolapsus uteri wurde die Episiorhaphie mit Heppner'scher Naht mit gutem Erfolge gemacht; bei drei anderen Fällen wurden Pessarien eingelegt. In einem von den letzteren war der prolabirte Uterus einer 74jährigen Frau zur Grösse eines Taubeneies, der Cervix zur Grösse der Endphalange eines kleinen Fingers atrophirt.

Ein Fall von Retroflexio uteri wurde dadurch bemerkenswerth, dass die Patientin, die durch Blutungen im

höchsten Grade anaemisch war, am Tage, wo die Operation vorgenommen werden sollte, Peritonitis bekam. Der die Scheide anfüllende Polyp trat bei Zunahme des Exsudates und des Meteorismus vor die Scheide. Die Section wies nach, dass die Peritonitis von der letzten Menstruation ausgegangen war. Das Fibroid selbst war ausgezeichnet dünngestielt; es fand sich aber auch ein grosses und zwei kleinere subseröse und ein interstitielles Fibroid vor.

Zwei Fälle von Carcinoma wurden der Demonstration wegen aufgenommen und bis zum Tode behalten. In dem einen war die ganze Scheide und die Urethra krebsig entartet, der Uterus frei, die retroperitonealen Drüsen infiltrirt; in dem anderen Fallen war das Aftergebilde vom Uterus ausgegangen, hat sich in die Blase ausgebreitet und das linke Ovarium ergriffen.

Ein Fall von Metrorhagie und ein Fall von catarrhalischer Endometritis boten nichts Bemerkenswerthes.

Von den drei Fällen von Parametritis puerp. wäre nur der eine, der zur Section kam zu erwähnen, da der Eiterungsprocess den Psoas ergriffen und zugleich den Cervix perforirt hatte. Der Sectionsbefund lautet: „Der Uterus entsprechend der Ausdehnung des linken lig. lat. und mit Freisein des Fundus etwas unter dem Eingang des kleinen Beckens vor der Synchondrosis s.-i. durch Pseudomembranen fixirt; das ganze Gewebe in seiner Umgebung schwielig entartet. Der M. Psoas durch einen bis zur Wirbelsäule reichenden glattwandigen buchtigen Abscess zerwühlt und zerstört. Der Abscess setzt sich gegen den fixirten Uterus und gegen die Blase fort und communicirt mit einer rabenfederkieldicken Oeffnung mit dem Can. cervic.

In zwei Fällen von Fistula vesico-vagin. blieb die Naht erfolglos. Bei der einen Patientin, wo die Fistel gross war und hoch oben am Cervix sass, trat etwa zwöf Tage nach der Operation, als die Patientin sich verkühlte, eine partielle Peritonitis auf, die ohne Folgen ablief; aber die

Patientin verweigerte jede andere Operation. In dem anderen Falle wurde die Fistel um ein Geringes kleiner.

In zwei Fällen von Ruptura perinaei wurde die Heppner'sche Doppelnaht mit Erfolg angewendet und ich kann sie nach den bisnun gewonnenen Erfahrungen nur auf das wärmste empfehlen.

Ein Fall von Bartholinischem Abscess durch Incision geheilt.

VII. Obere Extremität.

A. Verletzungen.

Von den subcutanen Verletzungen der oberen Extremitäten weist das abgelaufene Schuljahr eine für die Unterrichtsbedürfnisse einer kleineren Schule zureichende Zahl von Fällen und Formen, insbesondere im Bereiche der Schulter.

An Fracturen beobachteten wir: zwei Schlüsselbeinbrüche, eine Fractur des Schulterblatthalses (veröffentlicht von Dr. Rochelt in der medic. Presse 1875 No. 10), eine Fractur am anatomischen Halse des Humerus, eine Fractur des Oberarmes, eine des Vorderarmes, eine der Ulna, drei des Radius an seinem unteren Ende. Hiezu kamen noch einzelne wenige Fracturen, die ambulant behandelt wurden. Keine von ihnen bot ein besonderes Interesse.

Von Folgezuständen kam eine Pseudarthrose des Radius bei gleichzeitig getheilter Ulnafractur vor; die Distanz der bindegewebig verbundenen Fragmente betrug etwa 1 Zoll. Der schlechten Wundverhältnisse, die wir zur Zeit der Aufnahme des Patienten hatten, rieth ich nicht zur Operation und der Kranke wurde mit einer stützenden Hülse entlassen. In eine günstigere Zeit fiel ein anderer Fall von Pseudarthrose, bei dem ich einen Operationsversuch machte und der von Interesse ist. Es betraf einen 24jährigen Mann, Maschinenschlosser, der vor vier Jahren von der Kurbel an einer Dampfmaschine am Arm gefasst wurde. Der Arm wurde einigemal gedreht und brach am oberen Theil des

Schaftes ab. Der Kranke wurde in ein Spital gebracht, aber die Fraktur heilte nicht. Der Befund war, als der Kranke zu uns kam, folgender. Bei herabhängenden Arme erscheint die Axe des Oberarms 4 Zoll unterhalb des Acromions geknickt; der Scheitel des sehr stumpfen Knickungswinkels sieht nach vorne. An dieser Stelle ist widernatürliche Beweglichkeit in enormem Umfange möglich. Man kann den Arm in allen Richtungen knicken und so die sonderbarsten Stellungen erzielen dadurch, dass man mit der winkeligen Knickung noch eine Rotation der Extremität combinirt; so z. B. lässt sich der Arm nach oben nahezu senkrecht aufrichten und nun kann man ihn so drehen, dass die Vola manus nach rückwärts sieht u. s. w. Betrachtes man die Knochenenden, so findet man eine schräg von oben und hinten nach unten und vorne verlaufende Bruchfläche. Das obere Fragment lauft nach vorne unten, das untere nach hinten oben in eine Spitze zu. In der vorderen Achselfalte bemerkt man ein kreuzergrosses, plattes, hieher verschlagenes Knochenstück. Die Musculatur des Oberarmes und der ganzen Extremität sehr kräftig, kaum nur eine Spur schwächer, als auf der anderen Seite, so dass der Kranke z. B. hämmern kann. Bei Arbeiten dieser Art sieht man, dass der Deltoides sich kräftig contrahirt, so dass die Spitze des unteren Fragmentes bis in die Gegend der Pfanne hinaufgeschoben wird und der Oberarm auffallend sich verkürzt. In der Fascia antibrachii zwei kreuzergrosse Risse, aus denen Muskelhernien hervortreten. — Ich legte die Bruchenden mit zwei durch den Deltoides gehenden Längenschnitten bloss, frischte sie auf (die Markhöhle des unteren wurde eröffnet) und vereinigte sie mit Knochennaht. Die Heilung der Wunde ging sehr gut vor sich, das untere Fragment schwoll auch etwas an, aber es kam zu keiner knöchernen Vereinigung und Cauterisationen der granulirenden Flächen brachten auch keine stärkere Reaction zu Stande. Die Wunden verheilten und der Zustand blieb genau wie zuvor.

Von Luxationen kamen vor:

Acht Fälle im Humerusgelenke, lauter Axillarluxationen. Vier davon waren frisch und wurden zwei durch directe Reposition nach Richet, zwei nach La Motte durch Elevation mit Auswärtsrollung eingerichtet. Der eine davon, combinirt mit vielfachen Verletzungen am Kopfe und an der unteren Extremität, ist dadurch höchst bemerkenswerth, dass das Gelenk vereiterte. Der Fall wird unter den Verletzungen des Kniegelenkes aufgeführt und ich knüpfe auch einige Betrachtungen daran in den epikritischen Bemerkungen. Die vier anderen Fälle waren veraltet, einer davon vier Monate alt und wurden sämmtlich so eingerichtet, dass der narkotisirte Kranke auf den Tisch mit freier Schulter gelegt, mit zwei schmal zusammengelegten Leintüchern fixirt wurde, von denen das eine die Schulter abwärts, das andere den äusseren Schulterrand medianwärts zog, dass ferner mittels der sogenannten Handquelen die Extension ausgeübt und mittels eines in die Achselhöhle gesteckten Knebels versucht wurde, den Kopf herauszuhebeln, worauf eine Adduction des Armes erfolgte. In sämmtlichen Fällen gelang die Einrichtung. In dem einen Falle war die gleichzeitige Existenz einer Schlüsselbeinfractur bemerkenswerth. (Der Kranke fiel auf den ausgetreckten Arm, luxirte den Oberarm und fiel noch auf die Schulter auf.) Der Fall kam uns nach mehreren Wochen zu, als die Fract. clavic. schon consolidirt war; die Einrichtung der Luxation ging gut vor sich, es blieb aber eine fast vollständige Parese der oberen Extremität zurück.

Als Folge einer — ausserhalb des Spitals übrigens gut eingerichteten — Luxation beobachteten wir auch eine Parese des Deltamuskels, welche nach längerer Anwendung der Electricität geheilt wurde.

Eine Luxation des Daumens auf das Dorsum des Metacarpus ging unter Anwendung der Ueberstreckungsmethode in der leichtesten Weise zurück.

Eine dorsale Luxation der 3. Phalange des Rinfingers,

entstanden durch einen Stoss auf die rückwärts gekreuzten Hände wurde in derselben Weise leicht reponirt.

Von offenen Verletzungen wurden beobachtet:

Eine 1 Zoll lange, bis in die oberflächliche Schichte der Muskeln des Thenar der linken Hand dringende Schnittwunde; Naht, Heilung.

Eine $2\frac{1}{2}$ Zoll lange, 1 Zoll breite die Haut des linken Zeigefingers am Dorsum abtrennende Schnittwunde. Heilung.

Eine an der Beugeseite des linken Handgelenkes quer verlaufende, durch Auffallen auf einen spitzen Stein entstandene, zwischen den Sehnen bis in das Handgelenk dringende Wunde bei einem 12jährigen Knaben durch sofortige Naht mit Catgut und Gypsverband ad integrum per primam geheilt.

Einem 46jährigen Knechte wurde durch die Trümmer eines zerspringenden Gewehrlaufes die erste Phal. des linken Daumens ganz, die des Zeigefingers zur Hälfte weggerissen, die Haut des Mittelfingers von der Vola gegen das Dorsum zu aufgerissen. Nach einigen Tagen Nosocomialgangraen (s. dort No. 6). Heilung.

Einem 18jährigen Mädchen, welches in eine Maschine gerieth, wurde die linke Ulna in der Mitte, der Radius im unteren Drittel gebrochen und Weichtheile an der Beugeseite des Vorderarmes in Form einer 2—3 Zoll langen Lappenwunde stellenweise bis auf den Knochen durchgetrennt. Kein grösseres Gefäss spritzte. Die Hauptnervenstämme unverletzt. Gypsverband. Heilung.

Einem 50jährigen Manne wurde von einer Schleifmaschine das Endglied des linken Ring- und Mittelfingers zertrümmert. Heilung.

Einem 26jährigen Arbeiter wurde durch eine Nudelmaschine die Haut der linken Vola manus in Form eines $2\frac{1}{2}$ Zoll langen und 1 Zoll breiten Lappens aufgerissen, überdies kleinere Verletzungen am Dorsum manus. Nach einigen Tagen Nosocomialgangraen. Salicylsäure; als diese

keine Besserung bewirkte, ferrum candens. Eitersenkungen am Vorderarme. Heilung in acht Wochen.

Tödtlich lief folgender Fall ab: Einem 48jährigen italienischen Arbeiter wurde im Kanton Schwyz beim Eisenbahnbau der linke Zeigefinger bis zur Mitte der ersten phal. zertrümmert und im Kanton Zürich, wohin der Kranke transportirt wurde, amputirt. Da der Kranke aber trotz allen Bemühungen in dem Spitale keine Aufnahme fand, so machte er sich auf die Reise nach Innsbruck, wo er nach drei Tagen (per Bahn) ankam. Der Arm war in einem wahrhaft bejammernswerthen Zustande. Eine kolossale oedematöse Schwellung reichte bis in die Gegend des Deltoideus hinauf; die Haut dabei geröthet, stellenweise glänzend. Die Amputationswunde am kleinen Finger war mit diphteritischem Belege versehen; der Kranke fieberte. Ich machte drei bis durch die Fascie gehenden Entspannungsschnitte, zwei am Vorderarm, einen an der Innenseite des Oberarms, stiess aber auf keinen Eiter, der erst in zwei Tagen aus den Incisionen zum Vorschein kam. Aber der Arm schwoll ab, das Fieber war am nächsten Tage verschwunden. Der Kranke bekam laue Armbäder; die Wunde am kleinen Finger wurde unter Anwendung von Carbolsäure rein. Nach vier Wochen wurde plötzlich die Eiterung unrein; eine Jauchesenkung trat gegen das Ellbogengelenke hin auf, begleitet von mehreren Schüttelfrösten; es wurde eine Gegenöffnung gemacht; der eine zweite folgte. Gleichwohl trat Durchbruch in's Gelenk ein. Ich schlug die Amputation vor, die der Kranke verweigerte. Der Kranke depascirte und starb im höchsten Grade der Anaemie nach vier Monaten.

Die übrigen Fälle (eine Biss-, eine Quetsch-, zwei Risswunden) ganz geringfügig.

Acht Fälle von ganz oberflächlichen Erfrierungen (Erythem oder Blasen) ebenso geringfügig.

Von den zwei Brandwunden war nur die eine ausgedehnt. An der ganzen Innenseite des linken Oberarms und an einem grossen Theil des Vorderarms hatte sich ein zwei-

jähriges Kind mit heissem Kaffé verbrüht. Stellenweise ging die Haut verloren. Heilung.

B. Entzündungen.

Zwei Zellengewebsentzündungen, die eine am Zeigefinger, gie andere am Vorderarme wurde durch Incision geheilt.

Desgleichen drei Fälle von Eiterung der Achseldrüsen; in dem einen dieser Fälle trat ein sehr heftiges Erysipel auf.

Eine eitrige Bursitis olecrani durch Verletzung (Auffallen auf einen kantigen Gegenstand) geheiltl

Mehr Interesse bot ein Fall von eitriger Tendovaginitis an der phalangealen Scheide des Mittelfingers der rechten Hand. Der 57jährige Patient kam mit dem Bilde einer Necrose der Phalangen dieses Fingers an: der ganze Finger war auf das dreifache seines Volums geschwellt, die Haut roth und an zahlreichen Stellen von Fistelöffnungen perforirt. Die Schwellung und Röthung reichte bis zur Mitte der Hohlhand, wo sich ebenfalls eine Perforationsstelle befand, aus welcher sich Eiter entleerte. Aber die Interphalangealgelenke zeigten keine seitliche Beweglichkeit und die eingeführte Sonde stiess nur auf Weichtheile. Einzelne Fistelöffnungen wurden erweitert, laue Handbäder angeordnet und die Hand auf einer Schiene gelagert. Die Schwellung nahm aber trotzdem ausserordentlich langsam ab. Eines Tages, als der Kranke längere Zeit im Garten war und die Hand im feuchten Grase hielt, schwoll der Finger enorm an, es bildeten sich Blasen auf der Haut und die Fistelöffnungen wurden missfärbig. Carbolsäure. Die Schwellung verging. Erst nach vier Monaten waren die Fistelgänge geschlossen, die oedematöse Schwellung durch Einwickelungen wesentlich gemindert und die Beweglichkeit der Gelenke durch passive Bewegungen zum grössten Theil hergestellt. Das Bemerkenswerthe des Falles besteht darin, dass trotz der enormen Entzündungserscheinungen und trotz der ausgebrei-

tetn Eiterung die Sehne sich nicht abstiess, so dass dieser Fall wirklich als eine Phlegmone paratendinosa (Hüter) bezeichnet zu werden verdient, während ich diesen Ausdruck nicht in der Ausdehnung gebrauchen würde, wie Hüter es thut. Für wirkliche Sehnenscheidenentzündungen, die mit eitrigem Erguss in die Höhle der Sehnenscheide einhergehen, möchte ich den Namen Tendovaginitis beibehalten. In unserem Falle muss aber wirklich nur eine Eiterung längs der Sehnenscheide und ausserhalb derselben angenommen werden, da sich von keinem einzigen Fistelgange aus eine Sonde oder eine Darmsaite in die Sehnenscheide selbst einführen liess, da die Sehne bei der Eiterung sich nicht abstiess, und da ihre Bewegungen in der Scheide, wie sich am Schlusse herausstellte, frei waren, mithin eine Verwachsung, die als Folge der Eiterung in der Scheide hätte eintreten müssen, nicht eingetreten war.

In sechs Fällen von Periostitis der Phalangen (Panaritium osseum) wurde durch tiefe Incission Heilung erzielt; in keinem Falle trat Necrose ein. — Ein Fall von Periostitis ulnae bei einem Phtisiker wurde nur kurze Zeit beobachtet.

Nekrose kam nur zwei mal vor. In dem einen Falle waren alle drei Phalangen des rechten Mittelfingers bei einem 70jährigen Manne nekrotisch und wurde der Finger amputirt. In dem anderen Falle war centrale Nekrose des Humerus vorhanden, und wurde durch Nekrotomie ein 5 Cm. langer Sequester entfernt; die Kranke wurde aber erst in diesem Schuljahre geheilt entlassen.

Von Gelenksentzündungen kamen vier Fälle vor: 1) eine leichte traumatische Entzündung des rechten Schultergelenkes; geheilt. 2) Eine eitrige Perforation des Schultergelenkes von einem Achselhöhlenabscesse aus. Der Fall betrifft einen 55jährigen anaemischen Mann, der mit einem grossen, den Pectoralis major vorwölbenden, die Achselhöhle ausfüllenden, kalten Abscesse ankam. Es wurde Caries einer der obersten Rippen diagnosticirt und der Abscess eröffnet.

Der entleerte Eiter war serös, mit einigen wenigen Flocken gemischt; der eingeführte Finger kam an die blossliegende dritte Rippe. Die Eiterung wurde allmälig besser. Nach acht Tagen Pneumonie, welche in sieben Tagen ablief, aber abendliche Fieberexacerbationen zurückliess. Nach einer Zeit liess das Fieber etwas nach, aber es trat Fixirung des Schultergelenkes ein; bald darauf erneutes Fieber. Man konnte bei gut fixirter Schulter einige abnorme Beweglichkeit konstatiren; nach einigen Wochen, als der Zustand des Patienten etwas besser wurde, und als auch Reiben im Gelenke wahrzunehmen war, wurde das Gelenk resecirt. Der Kopf und die Pfanne waren rauh; der Kopf an zahlreichen Stellen tief ausgenagt. Es hob sich der Appetit des Kranken, auch das Fieber wurde geringer, aber der Kranke wurde hydraemisch und starb nach einigen Wochen.

Ein Fall von Caries cubiti bei einem dreijährigen Knaben nur darum bemerkenswerts, weil das Gelenk vor zwei Jahren von Prof. Heine wegen Caries resecirt worden war. Es trat an einer kleinen Stelle am Oberarm wieder Caries auf und heilte. (Das resecirte Gelenke schlottert in hohem Grade).

Ein zweiter Fall von Caries cub. und ein Fall von Caries carpi, beides bei Erwachsenen, wurde der Beobachtung wegen aufgenommen, da die Patienten keinen Eingriff zuliessen.

C. Neubildungen.

Von diesen kamen nur zwei Fälle zur Beobachtung.

Ein winziges gestieltes Papillom an der Aussenseite des linken Ellbogengelenkes wurde abgebunden.

Ein Fall von nicht angeborenen Angiomen an der linken Hand eines 21jährigen Weibes hat ein gewisses Interesse. An der Ulnarseite des Zeigefingers und zwar an der Grundphalange sass eine haselnussgrosse, compressible bläuliche Geschwulst, welche in ihrem Inneren feine, derbe Knötchen durchfühlen liess und bei der Punction helles Blut

entleerte. In der Haut der Hohlhand und am Ringfinger waren kleine erbsengrosse compressible, aber mit einer von feinen ausgedehnten Gefässnetzen gesprenkelten Haut bedeckte Geschwülstchen. Patientin bemerkte den Anfang derselben vor Monaten. Cauterisation nach Nussbaum. Am Dorsum derselben Hand besass die Patientin ein haselnussgrosses subcutanes Fibrom, welches exstirpirt wurde.

VIII. Untere Extremität.

A. Verletzungen.

In vier Fällen von Contusionen, in vier Fällen von Distorsionen der Gelenke, und in fünfzehn Fällen von Blasenbildung oder Excoriationen, meist durch schlechte Fussbekleidung, wurde nichts Erwähnenswerthes beobachtet.

Von Fracturen kamen folgende vor:

Eine schon geheilte Schenkelhalsfractur, zwei ebenso geheilte Oberschenkelbrüche mit Verkürzung und ein geheilter Oberschenkelbruch, der nur darum instructiv war, dass bei sehr geringer Verkürzung und correcter Anheilung quoad axim et latus eine dislocatio ad peripheriam übersehen worden war. Bei identischem Stande der Trochanteren war nämlich das untere Fragment mit dem Unterschenkel nach aussen rotirt, was der behandelnde Arzt übersehen hatte.

Eine übersehene und geheilte Fractur am Schenkelhalse bei einem zweijährigen Kinde sah ich in der Privatpraxis. Das rechte Bein um 2 Cm. verkürzt, nicht abgemagert, Muskulatur durchweg kräftig. Vom Trochanter abwärts gemessen, zeigt sich keine Längendifferenz; die 2 Cm. Verkürzung kommen auf Rechnung einer höheren Trochanterstellung. Das Hüftgelenk vollkommen normal beweglich. Die Untersuchung des Gesässes schliesst eine angeborene Luxation vollkommen aus. Der Trochanter in seinen Contouren etwas verändert, verdickt.

Zwei Fälle von subcutanen Fracturen (eine der Tibia,

zwei der Fibula, eine beider Knochen) am Unterschenkel heilten regelmässig im Gypsverband.*)

Von Luxationen kam ein einziger Fall vor, der jedoch von Interesse ist.

Im März 1875 kam eine 52jährige Frau in die Klinik mit einer veralteten Luxat. femoris ischiadica. Die Verletzung entstand im November dadurch, dass die Patientin von einer Schneelawine erfasst und in dieselbe förmlich eingewickelt wurde. (Ein anderes Individuum blieb todt am Platze). Als die Patientin von der verschüttenden Masse befreit wurde, stand die rechte untere Extremität aufwärts in übermaximaler Beugung parallel zur Köperaxe, so dass der Fuss in die rechte Schläfengegend zu liegen kam. Der Fuss wurde von einem herbeigeholten Bauer einzurichten versucht, aber nur mit dem Erfolge, dass die Extremität anders gestellt wurde. Die Kranke musste seither auf Krücken herumgehen.

Da ich wenig Hoffnung zur Einrichtung hatte, nahm ich mir vor, im Falle des Misslingens einer Einrichtung den Schenkelhals durchzubrechen und die Extremität wenigstens gerade zu richten. Dem angenommenen Mechanismus der Entstehung entsprechend führte ich den Oberschenkel in sehr starke Beugung und suchte dann den herabgetretenen Kopf durch eine bogenförmige Bewegung in Abduction und Auswärtsrollung in die Pfanne zu bringen. Beim zweiten Versuche schon brach der Schenkelhals. Ich fand den Kopf beiläufig am unteren Pfannenrande, frei beweglich mit einem kleinen Theile des Halses. Die Extremität wurde parallel gestreckt und es gelang die Bruchstücke in Berührung zu bringen. Die Heilung gelang; nach etwa zehn Wochen ging der Kopf präcise mit; die Extremität stand parallel. Nach-

*) Der Mangel an frischen Fracturen in der hiesigen Klinik ist in Rücksicht auf Unterrichtszwecke sehr von Uebel. Die Herrschaft der Beinbruchkurpfuscher in Tirol wird nur befördert, wenn die Mediciner nicht die Gelegenheit haben, die Behandlung der Fracturen practisch zu erlernen.

dem Patientin einige Zeit noch mit Krücken ging, versuchte sie es mit zwei Stöcken, später mit einem Stock. Noch später konnte sie Schritte machen, wenn man ihr eine Hand reichte; nun geht sie einige Schritte frei. (Bei ihrer Entlassung, dreizehn Wochen nach der erzeugten Fractur, zeigte sich eine Verkürzung von etwa $1\frac{1}{2}$ Cm. Die Beugung ging bis zu einem Winkel von 60^0 frei, von da ab mit etwas schmerzhafter Spannung, von der rechtwinkligen Beugung weiter nur unter Mitbewegung des Beckens vor sich. Bei der Abduction geht das Becken mit; auch bei starken Rotationsbewegungen).

Von offenen Verletzungen kamen drei Wunden der Weichtheile vor, welche nichts Bemerkenswerthes darboten, und drei complicirte Fracturen:

1) Bei einem 34jährigen Mann war eine complicirte Fractur der linken Tibia, vor acht Wochen durch Ueberfahren enstanden. Wir fanden einen nekrotischen Splitter, dabei ansehnliche Schwellung der Bruchenden und gute Vereinigung. Der Splitter wurde, als er vollständig beweglich war, ausgezogen. Patient überstand ein Erysipel, auch Variola und wurde vollkommen geheilt.

2) Ein 28jähriger Mann wurde von einem Eisenbahnzug überfahren und mit zerschmetterten Unterschenkeln in's Spital gebracht, wo sofort Amputation beider Unterschenkel vorgenommen wurde. Tod am zehnten Tage. (S. hierüber bei den Wundkrankheiten S. 11 und 12).

3) Ein 45jähriger Mann stürzte Abends im trockenen Zustande drei Stockwerke hoch über das Stiegengeländer auf das Steinpflaster des Lichthofs. Bewusstlosigkeit durch $\frac{1}{2}$ Stunde, mehrmaliges Erbrechen, Blutung aus Mund und Nase, Puls unter 60. In der Nacht Erbrechen. Als ich ihn am Morgen sah, war Patient vollkommen bei Sinnen, redselig und klagte nur über Schmerzen in der linken Schulter. Der Puls war auf 80 Schläge gestiegen. Die Untersuchung im Operationssaale ergab: Fractur der Nasenbeine, des linken Jochbeins und des linken Oberkiefers, des linken Unterkiefer-

astes, höchste Wahrscheinlichkeit einer Basalfissur, Fractur der elften linken Rippe, wahrscheinlich quere Fractur des Sternums ohne Dislocation, Luxation des linken Schultergelenkes (nach unten). Am rechten Knie sah man eine quer verlaufende, mit vielfach gerissenen und gequetschten Rändern versehene in's Kniegelenk dringende Wunde; die Patella in zahlreiche gequetschte Bruchstücke zertrümmert. Am linken Knie einen kleinen, einige Linien langen Schorf, der eine Hautwunde beisammen hielt, die Patella mehrfach gebrochen, geringer Erguss im Gelenke. Es wurde zunächst an jener Stelle, wo der feine Schorf sass, eine tiefer greifende Naht angelegt, ohne den Schorf wegzunehmen, um, im Falle dass die Wunde penetrirend wäre, durch die Naht eine Vereinigung zu Stande zu bringen. Dann wurde die Luxation eingerichtet (nach Richet, es gelang auf einen Ruck). Das rechte Kniegelenk wurde resecirt und beide Extremitäten sammt dem Becken eingegypst, auf das linke Knie überdiess Eis applicirt. Das Wundfieber trat am zweiten Tage ein und hielt auf der Höhe von 39·5 bis 40·0 an. Im linken Kniegelenke trat am zweiten Tage mässige, am dritten starke Exsudation auf, so dass wir glaubten, die scheinbar oberflächliche Wunde müsse doch perforirend gewesen sein. Der Kranke starb in der Nacht des siebenten Tages plötzlich. (Ueber diesen Fall spreche ich noch weiter in den „epikritischen Bemerkungen").

Von Erfrierungen kamen fünfzehn Fälle vor und zwar lauter leichte: Erytheme, Blasenbildung, oberflächliche Nekrose der Cutis; in einem einzigen ging die Zerstörung bis auf den Knochen und stiess sich der grössere Theil der Endphalange des linken Hallux ab.

B. Entzündliche und Geschwürsprocesse.

Von den dreizehn Fällen von Zellgewebsentzündungen sind nur folgende erwähnenswerth:

1. Bei einem 20jährigen Mädchen befanden sich am linken Hallux, der bedeutend angeschwollen war, vier Oeff-

nungen von Fistelgängen, die das Zellgewebe des Hallux durchsetzten und die Peripherie desselben unregelmässig umkreisten. Es war ein förmliches Bild von Caries, wenn das blühende Aussehen des Mädchens nicht sofort den Gedanken daran ausschloss. Ich spaltete die Gänge nicht, sondern ging mit einem krummen Troikart ein und stach an den Punkten der grössten Krümmungen der Gänge durch, so dass ich zwar noch mehr Oeffnungen setzte, aber geradlinige Canäle bildete. Die Oeffnungen wurden mit Lapis touchirt. Die Schliessung der Hohlgänge ging nun überraschend schnell vor sich. Als nur noch ein einziger Gang zum Theil offen war, trat Erysipel ein und führte zu einem Abscesse am äusseren Knöchel, der rasch heilte; unterdessen war auch der Fistelgang geschlossen.

2. Ein 60jähriger Mann wurde zu uns in höchst elendem Zustande mit dem Bilde einer sich entwickelnden embolischen Gangraen der unteren Extremität gebracht und starb am dritten Tage. An beiden Beinen war starkes Oedem — angeblich seit 14 Tagen —, das rechte Bein war jedoch stärker geschwellt, die Haut daselbst oedematös, blass und stellenweise in grossen Flecken blauschwarz verfärbt, am Fussrücken die Epidermis abgängig, die blossliegende Cutis bräunlich, feucht, auf Nadelstiche eine dünne bräunliche Jauche entleerend; der Kranke in einem ruhigen Delirium. Doch war das ganze nur eine Phlegmone. Bei der Section fand sich weder in den Venen noch in den Arterien ein Thrombus; das subcutane Zellgewebe am Fussrücken und am Unterschenkel, theilweise auch das intermuskuläre eitrig infiltrirt, insbesondere dem Verlaufe der Vena saphena entsprechend. Das Rete Malpighii am Fussrücken zum Theil dunkel geröthet, injicirt, feuzht, zum Theil braun vertrocknet. Ueberdiess: Ulcus ventriculi, Atrophia cerebri, Adenoma gland. thyreoid., Incrassatio intimae Aortae, diverticula vesicae urin., Hydrocele, Septicaemia.

3. Bemerkenswerth war der Verlauf einiger metastatischen Abscesse des Zellgewebes an zwei Puerperen. Wir warteten

mit der Eröffnung, bis die Haut förmlich papierdünn wurde und der Durchbruch bevorstand. Bei allen diesen Abscessen trat eine überraschend schnelle Schliessung des Abscesshöhlen ein; die Wandungen legten sich an und Eiter wurde nur von der Incisionsöffnung secernirt.

4. Bei einem 60jährigen marastischen Manne, der wegen Bronchialkatarrh auf der medicinischen Klinik lag, entwickelte sich ohne eine Veranlassung, während der Kranke bettlägerig war, an der Aussenseite des rechten Kniegelenkes ein tiefliegender Abscess, das Kniegelenk selbst intact. Wegen der Dicke der deckenden Schichten eröffneten wir den Abscess erst, als die Haut geröthet und verdünnt war. Es floss dicker, gutartiger Eiter aus. Aber schon am dritten Tage trat jauchige Infiltration der Umgebung und Sepsis ein, an welcher der Kranke starb.

5. In diagnostischer Beziehung war der folgende Fall belehrend. Bei einem 16jährigen Manne trat ohne nachweisbare Ursache unter Schüttelfrost eine Schwellung am rechten Fusse auf. Als er acht Tage später aufgenommen wurde, fanden wir den ganzen Fuss, insbesondere am Rücken sehr stark oedematös; die Schwellung umgab das Sprunggelenk und war auch am Fussrücken stark prominent. Insbesondere der äussere Knöchel war durch eine fluctuirende mit stark gerötheter Haut bedeckte Geschwulst verdeckt, welche sich bis an das Würfelbein erstreckte. Auch vor dem inneren Knöchel bis an das Kahnbein hin, war Fluctuation und dunkle Röthe der Haut. Aber in der Gegend, wo die Streckersehnen über das Sprunggelenk ziehen, war nur Oedem. Die Fluctuation theilte sich von der einen Geschwulst der anderen mit; die Communication befand sich hinter den Sehnen. Das Sprunggelenk selbst war aber frei, denn an der Rückseite desselben war keine fluctuirende Geschwulst, nur Oedem. In keinem Gelenke abnorme Beweglichkeit oder Crepitation. Drei Incisionen. Beim Ausspritzen der Höhle mit Carbolwasser fliesst dieses aus allen drei Oeffnungen. Rasche Heilung der Wunden.

Bei den fünfundzwanzig Fällen von Unterschenkelgeschwüren hatten wir Gelegenheit, einigemal die gute Wirkung der von Nussbaum empfohlenen Entspannungsschnitte um das Geschwür zu konstatiren.

Es ist unglaublich, dass wärend des ganzen Jahres nur ein einziger Fall von Lymphdrüseneiterung vorkam!

Varicen kamen in sechs Fällen vor, darunter zweimal entzündete. Die Behandlung der einfachen Varicen bestand nur in Bindencompression.

Ein Hygroma praepatellare wurde durch Compression geheilt, ein Haematoma bursae praepatellaris mit Durchbruch durch Erweiterung der Oeffnung und Cauterisation der Innenfläche mit ferr. sesquichl. in Eiterung versetzt und geheilt. Die Geschwulst war orangengross, mit gerötheter nicht faltbarer Haut bedeckt, die an der höchsten Convexität befindliche kreuzerstückgrosse Durchbruchstelle mit einem schwarzen, dicht verfilzten und vertrockneten Coagulum verlegt; die Geschwulst gab tympanitischen Schall. Es wurde mit dem Finger eingegangen, eine scheusslich stinkende Masse jauchender Coagula und Gase entleert, die Höhle mit Carbolsäure ausgespritzt und die Oeffnung erweitert. Die Innenfläche des Sackes war von schichtenweisen abziehbaren Auflagerungen bedeckt, aus denen an zahlreichen Punkten Blut sickerte. Der Durchbruch geschah vor acht Tagen, indem die Haut, nachdem die Geschwulst kurz zuvor sich rasch vergrösserte, an einer Stelle grau wurde und endlich herausfiel.

Von Periostitis kamen vier, von Nekrose ebensoviel Fälle vor. Ein Fall von Nekrose ist bei Pyaemie angeführt. Es war geringe Contractur beider Kniegelenke vorhanden, welche gestreckt wurde; darauf trat Erysipel mit Empyem des Kniegelenkes auf, Durchruch nach aussen, Blutung, Amputation, Pyaemie. Ein zweiter Fall von Nekrose der Tibia war durch die colossale Auftreibung der Tibia an ihrem unteren Ende bemerkenswerth, wiewohl nur zwei verhältnissmässig kleine Sequester vorhanden waren. Ein drit- Fall von Nekrose des Calcaneus mit Kloakenbildung wird

weiter noch besprochen. Es betraf eine 24jährige Frau, Mutter von vier Kindern, welche während des letzten Puerperisums im Jahre 1873 eine Schwellung an der Aussenseite der linken Ferse bemerkte, welche an zwei Stellen aufbrach und wochenlang nicht zuheilte. Als ich die Patientin sah, fand ich die Aussenseite der Ferse flach geschwellt, und zwei 1 Cm. weit von einander abstehende Fistelöffnungen. Durch die vordere stiess die Sonde auf einen rauhen, unempfindlichen, durch die hintere auf einen weichen, schmerzhaften Knochen. Ich machte die Diagnose auf Caries necrotica. Der Verlauf zeigte, dass man es mit einer Nekrose in dem Fersenbein zu thun hatte; denn es bildete sich eine Kloake und ein Stück nekrotischen Knochens stiess sich ab.

Von Gelenksentzündungen kamen folgende Fälle vor:

Coxitis bei einem 42jährigen Manne, der jedoch einige Tage nach seiner Aufnahme aus dem Spital austrat; dann bei einem 7jährigen Mädchen (starke Beugung und Einwärtsrollung), welches ebenfalls nach zwei Tagen aus dem Spital genommen wurde, als man auf die lange Dauer der Behandlung aufmerksam machte.

Gonitis serosa kam sieben mal vor, nur bei Männer. Heilung durch Ruhe, Kälte, später Compression.

Caries im Kniegelenke bei einem 64jährigen Manne, der acht Tage nach der Aufnahme starb. Das rechte Kniegelenk vereitert. Decubitus am Kreuze, höchster Grad von Marasmus. Phthisis pulmon. — Caries im tarsus bei einer 44- u. 65j. Frau. In beiden Fällen Heilung durch Amputation. Die 65jährige vertrug den Eingriff ausgezeichnet. — Caries des unteren Endes der Fibula bei einem 36jährigen Manne; das Sprunggelenk frei. Ich machte das Evidement, die Caries trat wieder auf. Der Kranke ging nach Hause; die Amputation wäre bei dem tuberculösen Manne das einzige Mittel, zu dem jedoch weder ich noch der Kranke aufgelegt waren.

C. Neubildungen.

Neuroma bei einem 37jährigen Manne. Es wurde bei demselben vor einem Jahre eine haselnussgrosse subcutane Geschwulst in der äusseren Gegend der Kniekehle exstirpirt, welche einem Hautnerven aufsass, und enorm schmerzhaft war. Seitdem Recidive in der Grösse einer halben Wallnuss. Exstirpation mit einem Theile der gesunden Umgebung. Prof. Schott fand in dem Knoten grosse, ganglienähnliche Zellen.

Papilloma bei einem 50jährigen Manne, der sich vor sechzehn Jahren eine Quetschwunde am linken Fussrücken zugezogen hatt. Die Narbe brach mehrere Male auf. Seit zehn Jahren heilt sie nicht mehr zu. Von Kurpfuschern wurden öfters kräftige Aetzungen vorgenommen (Vitriolöl) aber erfolglos. Wir fanden ein handtellergrosses Geschwür, dessen Grund mit papillomatösen Wucherungen (auch mikroskopisch nachgewiesen) bedeckt und stellenweise dem Knochen adhaerent war. Es wurde Chlorzinkpasta einigemal angewendet. Der Kranke trat vor gänzlicher Heilung aus dem Spitale aus.

Sarkoma bei einem 57jährigen Manne. An der Vorderseite des oberen Drittels des linken Oberschenkels ist eine kinderfaustgrosse, aus vier Höckern bestehende, mit verdünnter und fixirter Haut bedeckte Geschwulst innerhalb einer feinstrahligen Narbenmasse. (Der Kranke wurde schon dreimal operirt; diese letzte Recidive zwei Jahre nach der letzten Operation). Die Geschwulst reichte bis an die Gefässscheide, war leicht ausschälbar, und erwies sich, wie das letzte Mal, als Spindelzellensarkom.

Carcinoma bei einer 62jährigen Frau. Die Patientin bemerkte schon seit etwa dreissig Jahren eine kleine Schwellung in der linken Leistengegend. Vor 1½ Jahren traten Schmerzen in dieser Gegend auf und es zeigte sich ein kleines Knötchen, welches ein Jahr lang an Grösse fast unverändert blieb, seit einem halben Jahre rasch wucherte

und in den letzten Wochen auch die Haut durchbrach. Die Geschwulst war etwa 4 Zoll lang, $2\frac{1}{2}$ Zoll breit, $3\frac{1}{2}$ Zoll hoch, zeigte fünf Höcker, die durch seichte Fächer abgetheilt waren. Die Consistenz ziemlich derb, die Verschiebbarkeit nach allen Richtungen vorhanden. Die Haut an mehreren Stellen durchbrochen. Exstirpation. Bei derselben riss die Vena saphena an einer einzigen Stelle durch, als die Geschwulst von ihrer Basis beim Lospräpariren aufgehoben wurde. Ligatur. Mässiges Wundfieber. Später Pyaemie (siehe dort No. 4). Die Zahl der Schüttelfröste 25, dabei nur zwei Metastasen. Tod am 25. Tage. Die exstirpirte Geschwulst erwies sich als Carcinom. Dabei war weder über dem Poupart'schen Bande, noch in der Becken- und Bauchhöhle irgend eine Drüse geschwellt. Die Vena saphena und die Vena cruralis thrombosirt, und doch nur ein ganz leichtes Oedem der Extremität.

D. Formfehler. Diversa.

Von Contracturen kamen vier Fälle im Kniegelenke vor; alle waren Beugecontracturen und wurden durch Brisement forcé geheilt. Nur in einem Falle, wo die Contractur in nahezu gestreckter Stellung nach einer heftigen Gonitis bei einem Manne von 35 Jahren entstanden war nnd sehr straffe Syndesmose bestand, wurde keine Therapie unternommen, weil die Stellung kaum zu verbessern war, und an eine Wiederherstellung der freien Beugung nicht zu denken war.

Ein Fall von Genu recurvatum bei einem 16jährigen Mädchen, nach einem Schuss in's Kniegelenk entstanden, wurde von mir, seiner Seltenheit und seines Interesses wegen, in der Wiener medic. Presse 1875 veröffentlicht. Es bestand bändrige Ankylose in einem nach vorne offenen hohlen Winkel. In drei Sitzungen wurde die Rückbeugung zu einem stumpfen Beugewinkel bewerkstelligt und zwar darum schrittweise, weil eine gewisse Beweglichkeit herzustellen angestrebt wurde, welche zwar in einem geringen Umfange erreicht

wurde, aber verloren ging, als die Patientin in einem Stützapparate herumzugehen anfing.

Ein angeborener beiderseitiger Pes varus bei einem 11monatlichen Kinde. Tenotomie. Apparate.

Vier Fälle von Valgus, sämmtlich ohne Contractur. Plattfussstiefel.

Von Paralysis spinalis infantum kamen zahlreiche Fälle ambulatorisch vor; beachtenswerth war ein Fall von traumatischer Parese der sämmtlichen Muskeln am Unterschenkel bei einem 16jährigen Burschen, der vor zwei Jahren überführt wurde. (Der Knabe litt schon früher an Schwäche der Extremität — geringster Grad von spinaler Kinderlähmung?; die Extremität zeigt jedoch heute noch eine kaum constatirbare Verkürzung; er ging auch ohne Stock.) Das Rad ging schief von aussen oben nach innen unten über den Unterschenkel. Schon einige Tage darauf, — es war keine Wunde vorhanden — bemerkte Patient eine bedeutende Muskelschwäche, konnte auf den Fuss nicht gut auftreten und musste sich auf einen Stock stützen. Die frühere Fähigkeit, die Zehen zu bewegen, ging verloren. Als er zu uns kam, fanden wir einen Spitzfuss mässigen Grades, die Unterschenkelmuskulatur ziemlich atrophirt, der Kranke kann vom Sprunggelenke abwärts kein Gelenk bewegen und schleudert die Extremität beim Gehen. Die Haut kühler, in der Kälte etwas violett bis an's Knie.

Endlich folgender Fall von Aneurysma poplit. Ein 38jähriger Taglöhner hatte vor 20 Monaten das Unglück, sammt einem Steinblocke, auf welchem er in einem Steinbruche arbeitend stand, und welcher in Bewegung gerieth, ein Stück hinunterzurollen, wobei er sich eine Contusion an der äusseren Seite des rechten Kniegelenkes zuzog. Patient bemerkte sogleich in der Kniekehle eine erbsen- bis haselnussgrosse Geschwulst, welche sich aber nach einigen Tagen spurlos verloren haben soll. 14 Monate später fühlte der Kranke Schmerz in der Kniekehle und bemerkte dort eine wallnussgrosse sehr harte runde Geschwulst, welche bald

hühnereigross wurde und sich weicher anfühlte. Schon ein Monat später (also vor fünf Monaten) konnte Patient nicht mehr gehen. Das Knie stellte sich in Beugestellung, die Geschwulst nahm rascher zu, und es traten Anfälle von neuralgischen Schmerzen von furchtbarer Intensität auf. Als der Kranke zu uns kam, zeigte er einen bejammernswerthen Allgemeinzustand. Er war im höchsten Grade anaemisch und mager, hatte keinen Appetit und Schlaf. Das rechte Kniegelenk in einem Winkel von etwa 110^0 gebeugt. Die Gegend der Kniekehle nimmt eine bedeutende aneurysmatische Geschwulst ein, welche sich auch seitwärts über die Contouren des Kniegelenkes hervorwölbt, nach oben rückwärts etwa 3—4 Zoll über die Condylen hinaufreicht, nach unten bis zur Mitte der Wade die Pulsation merken, aber keine Begränzung erkennen lässt, indem sie hier in die ungemein starke diffuse oedematöse Schwellung des Unterschenkels übergeht. Etwa acht Tage lang wurde täglich mehrmals die Digitalcompression, oder die Compression mittels des Esmarch'schen Schlauches an der femoralis ohne Erfolg versucht. Die neuralgischen Schmerzen verschwanden immer während der Compression, so dass der Kranke sie sehr gerne ertrug. Ba der Kranke zu keinem genügenden Schlaf und Appetit kam, entschloss ich mich zur Amputation, da nur diese den Kranken rasch in eine bessere Situation zu bringen vermochte, auch das einzige absolut sichere Heilverfahren erschien und der Kranke weder einem Versuchsverfahren (Ligatur) noch einer übermässigen Eiterung (Ligatur mit Schlitzung des Sackes) auszusetzen war, und weil bei einer zweckmässigen Wahl der Amputationsmethode immerhin darauf gerechnet werden konnte, dass ein Theil der Wunde in den gesunden Weichtheilen des Oberschenkels die prima intentio eingehen könnte. Unter Anwendung der Blutsparung wurde der Oberschenkel unter Bildung zweier seitlichen Fleischlappen amputirt, Der Kranke verlor kaum eine Unce Blut; es wurde ein Extensionsverband angelegt, um die Lappen sanft aneinander zu drücken. Der Kranke

war aber für den Eingriff doch zu schwach gewesen, es traten die Folgen der Anaemie nun in den Vordergrund. Der Kranke wurde noch blässer, Ueblichkeiten stellten sich ein, der Puls wurde äusserst frequent und fadenförmig und trotz aller Analeptica nahm der Collaps zu und der Kranke starb am dritten Tage. Die Section wies wesentliche Veränderungen der inneren Organe nach: abgesehen von dem Hirnoedem, und einer enormen Anaemie aller Organe fand man amyloide Degeneration der Leber, der Milz und der Nieren. „Der Stumpf geschwellt, die Muskulatur an demselben von Eiterheerden durchsetzt, theilweise missfärbig. Die Sägefläche blass, das geröthete Mark ragt etwas darüber hervor. Die Wandungen der contrahirten Art. femor. verdiekt und gegen das lig. Poupart. allmälig zur normalen Dicke gelangend; die Intima gerunzelt, in der Arterie kein Thrombus wahrnehmbar; in der Vene entsprechend den Klappen frische Gesinnungen " Befund an dem abgesetzten Glied:

„Das Kniegelenk gebeugt; in der Kniekehle lagert eine $7\frac{1}{2}$ Zoll lange Geschwulst, deren Oberfläche mehrere verschieden grosse kugelige Erhebungen zeigt, und die zum Theile von den abgeplatteten Muskeln, zum Theil von derberen Bindegewebe bedeckt ist.

Ein Halbirungschnitt in die ungleichmässig derbe Geschwulst zeigt, dass dieselbe aus einem der hinteren Seite des Kniegelenkes, dem unteren Abschnitte des Oberschenkels, sowie zum Theil der hinteren Fläche des oberen Tibiaendes unmittelbar anliegenden glattwandigen, fast der ganzen Grösse der Geschwulst entsprechenden Sacke bestehe, welcher mehrfache, durch halbmondförmig einspringende Leisten begränzte Ausbuchtungen darbietet, die ihrerseits wieder solche kleinere rundere enthalten, und deren Wanddicke über 2 Mm. beträgt. Dieselben sind theils mit gestocktem dunklen Blut, zumeist mit geschichteten gelb-röthlichen Fibrinmassen erfüllt, welche der Wandung ziemlich innig anhaften. Der untere, allmälig sich verjüngende Geschwulstantheil, enthält immer kleinere, hie und da durch 1 Cm. breite Scheidewände ge-

trennte Höhlen. Beiläufig in der Mitte der hinteren Wandfläche des oberwähnten Sackes finden sich zwei etwa 1 Zoll von einander entfernte, verzogene und durch einen kleinen halbmondförmigen Wulst begränzte Oeffnungen vor, als die Eintrittsstelle der A. poplitea, deren oberes wie unteres mit dem Sacke communicirendes Stück vollständig durchgängig ist.“

c. Einige epikritischen Bemerkungen.

1. Die acuten Infiltrationen.

Ich will hiebei nur den im Berichte über die Wundkrankheiten gebrauchten Ausdruck rechtfertigen, — einen Ausdruck, den ich auch beim klinischen Unterrichte anwende und der mir eine gute Berechtigung zu haben scheint.

Der Ausdruck „acut purulente Infiltration“, „acut brandige Infiltration“ rührt von Nikolaus Pirogoff her und wird von diesem berühmten Autor für gleichbedeutend gehalten mit dem Ausdrucke „acut purulentes Oedem“, beziehungsweise „acut brandiges Oedem“, so dass für dieselbe Sache bald der Terminus Oedem, bald der Terminus Infiltration mit den bezüglichen Attributen gebraucht wird. Am klarsten zeigt sich die für Pirogoff synonyme Bedeutung beider Ausdrücke darin, dass die Urininfiltration von Pirogoff auch stellenweise „urinöses Oedem“ genannt wird.

Es ist kein Wort darüber zu verlieren, dass der Ausdruck urinöses Oedem, purulentes Oedem, brandiges Oedem ein ganz unglücklicher ist, da wir das Wort Oedem für einen gänzlich anderen, im Allgemeinen ziemlich genau begränzten Vorgang bereits verwenden. Sonderbar ist es nur, dass gerade der schlechte Ausdruck soviel Verbreitung gefunden hat. Die Autoren sind förmlich in den sonderbaren Ausdruck verliebt und lassen den verwendbaren, nicht präjudicirenden, von Pirogoff sogar, wie es mir scheint, häufiger gebrauchten Terminus „Infiltration“ ganz bei Seite liegen.

Noch sonderbarer ist es, dass die Autoren nur von einem „acut purulenten Oedem“ sprechen, und das von Pirogoff davon ausdrücklich getrennte „acut brandige Oedem“ nicht hervorheben. Da wir heuer sowohl ein reines acut purulentes als auch ein acut brandiges Oedem beobachtet haben, so sei es erlaubt, mit einigen Worten auf die Sache einzugehen, wobei wir das Wort Oedem ein für allemal abschaffen und vermeiden, und den synonymen Pirogoff'schen Ausdruck Infiltration gebrauchen wollen.

Was versteht Pirogoff unter acut purulenter und acut brandiger oder acut jauchiger Infiltration? Sind diese Ausdrücke für eigenthümliche Vorgänge als Kunstausdrücke zu gebrauchen? Diese Frage ist durchaus nicht überflüssig; bemerkt ja Pirogoff selbst, dass er missverstanden wird, dass beispielsweise Roser die acut purulente Infiltration mit dem Rust'schen Pseudoerysipel verwechselt habe. Es muss aber zugegeben werden, dass man Pirogoff leicht missverstehen kann. Wenn Pirogoff schon im Kapitel über den „Druck“ eine höchst eigenthümliche Auffassungsweise durchführt, so ist es noch mehr der Fall in dem Kapitel über die consecutiven traumatischen Erscheinungen. Hier löst er sich von jeder gangbaren Betrachtungsweise los. „Vielleicht ist es meinen Lesern aufgefallen, dass ich bis jetzt vermieden habe, das Wort Entzündung zu gebrauchen. Mein Widerwille gegen diesen technischen Ausdruck beruht auf einer von mir gemachten Bemerkung, dass derselbe leicht zu gewissen Handlungen am Krankenbette, welche allein in dem allegorischen Sinne des Wortes ihren Grund haben, verleitet . . . Daher scheint es mir passend, den angehenden Aerzten mit gutem Beispiele voran zu gehen und ihnen zu zeigen, wie unsicher es ist, sich durch Worte und trügerischen Schein zu entschiedenen Handlungen am Krankenbette verleiten zu lassen.“ Wer sogar den Begriff der Entzündung aufgibt, dessen Betrachtungsweise wird augenscheinlich den Uebrigen weniger geläufig. Zwar hat auch Pirogoff es nicht vermeiden können, in eine gewisse ontologische Betrachtungs-

weise zu gerathen; indem er die Entzündueg als eine Allegorie aufgibt, wird in seinen Händen die „Infiltration“ stellenweise zu einem förmlichen Weseu: aber die Betrachtung der localen Erscheinungen in der Umgebung der verletzten Stelle wurde von Pirogoff so umfassend angestellt und an dem rothen Faden der „Infiltration“ fortschreitend ist die Darstellung so eingehend, wie bei keinem zweiten Kliniker. Gelangt er ja zur Aufstellung von acht verschiedenen Varietäten der traumatischen Infiltration, — Varietäten, die — man kann es nicht läugnen, — wirklichen klinischen Bildern treffend entsprechen, und beim Unterrichte der Anfänger sich als Mittel zur Schärfung der Beobachtungsgabe vorzüglich eignen würden, wenn sie sich nur leichter in den Rahmen der gangbaren — also pädagogisch nicht zu vermeidenden — pathologischen Systeme einreihen liessen. Wenn man indessen Pirogoff selbst folgt, so lässt sich das Schema vereinfachen. „Ich unterscheide demnach nur zwei Hauptkategorien der consecutiven Localerscheinungen: je nachdem sie unter der Form einer scharf begränzten und localisirten, oder diffusen Infiltration entstehen . . . . Die eine dieser Formen mag den Namen der normalen traumatischen Reaction oder Entzündung tragen, die andere als ein acutes Oedem bezeichnet werden . . . . Die Erfahrung hat mir gezeigt, dass die Tendenz, einer von diesen zwei Richtungen zu folgen, in jedem traumatischen Infiltrate sehr früh erscheinsn kann. Die Extreme von beiden Richtungen äussern sich aber als zwei scharf getrennte Formen in dem phlegmonösen Abscesse und in dem acut purulenten Oedem.“

Wir können demnach die eine Gruppe unberücksichtigt lassen und höchstens bemerken, dass die Erscheinungen des Eiterabschlusses, des Retentionserysipels, des dissecirenden Abscesses hineingehören; die andere Gruppe bildet sich aus zwei Formen (der fünften und der siebenten Pirogoff's): aus der diffusen acut purulenten Infiltration und aus einer diffusen acut brandigen Infiltration. Während man der ersteren Gruppe gegenüber behaupten kann, dass für ihre

Erscheinungen bereits im Ganzen und Grossen eine anderweitige Auffassung besteht, muss man der zweiten Gruppe gegenüber bekennen, dass sie etwas Neues, Charakteristisches in sich fasst. Nur ist wie gesagt, das doppelte Malheur passirt, dass Pirogoff für die Erscheinungen neben dem Worte Infiltration auch das unselige Wort Oedem gebrauchte, und dass die Autoren sofort auch dieses Wort in Cours setzten.

Was ist nun acute eitrige oder purulente Infiltration? Das heurige Beispiel möge es erläutern. Einer Frau wird die Mamma amputirt und die Achseldrüsen exstirpirt. Hohes Wundfieber. Am 3. Tage sieht man, dass von der Achselhöhle aus gegen den Rücken zu die Haut fleckig geröthet, etwas geschwellt ist. Auf Druck entleert sich etwas Eiter bei der Achselhöhlenwunde. Man glaubt also eine sogenannte Eitersenkung constatiren zu müssen. Aber schon Abends ist die ergriffene Fläche am Rücken grösser. Ueber Nacht nimmt sie schon mehrere Handtellerflächen ein. Nirgends eine Fluctuation und an der Peripherie keine Härte, keine Abgränzung; der Process schreitet unaufhaltsam fort; der Eiter, der sich bei der Achselhöhlenwunde ausdrücken lässt, enthält Gasblasen, wie aus dem stellenweise aufgetretenen Knistern am Rücken bei der Untersuchung sich von vorhinein ergab. Das Fieber dauert an, die Kranke wird soporös und stirbt. Man findet bei der Nekroskopie das Zellgewebe am ganzen Rücken rechterseits bis zu den falschen Rippen eitrig infiltrirt, d. h. keine Eiterhöhle, sondern eine diffuse Durchtränkung des Zellgewebes mit Eiter, der allerdings auch Gasblassen enthalten kann, aber der doch immer Eiter ist. Das Charakteristische des Processes liegt also darin: dass er acut abläuft, denn in wenigen Tagen schliesst er mit dem Tode an Sepsis ab; dass er diffus ist und dadurch unterscheidet er sich von dem dissecirenden Abscess, der mitunter ebenso rasch auftritt, aber eine Abgränzung findet, eine Eindämmung von Seite der Umgebung; dass die Eiterung zu keiner Ansammlung des Eiters als Abscess führt, sondern nur zu einer Infiltration oder Tränkung des Zellgewebes mit Eiter führt.

Was ist nun acute jauchige Infiltration? Einem jungen, herabgekommenen Menschen wird durch Nekrotomie am Oberschenkel ein Sequester entfernt. Am dritten Tage ist der ganze Schenkel geschwellt; die Haut grau gefleckt, heiss, gespannt, düsterroth; die Secretion ist dünne, flüssige Jauche, kein Eiter; der Process geht rasend rasch fort; der Kranke stirbt an Sepsis. Das ist die jauchige Infiltration, oder die brandige Infiltration. Das äussere Bild ist ganz genau dasselbe wie bei der Urininfiltration; ja die Urininfiltration ist nur ein anderer Fall der jauchigen Infiltration. Esmarch erzählt, wie durch Klysmen, welche in das Zellgewebe um den Mastdarm herum aus Ungeschicklichkeit applicirt werden, ein ähnliches Bild entsteht; ich habe schon ein solches Bild auch gesehen: auch das ist ein anderer Fall der jauchigen Infiltration. Möglich gehören hieher die Jauchungen des mediastinalen Zellgewebes bei Perforation eines Oesophaguskrebses und wohl noch andere Fälle. Immer finden wir eine acut progrediente, diffuse Durchtränkung der Gewebe mit Jauche, nur kann sie sich hier beschränken.

Ich schlage also vor: Lassen wir den Terminus acut purulentes Oedem fallen; setzen wir den Ausdruck acut jauchige Infiltration für die Fälle, die soeben angeführt wurden, und unterscheiden wir die acut eitrige oder purulente Infiltration davon. So würde die von Pirogoff zuerst beobachtete diffuse Infiltration in seinem Sinne richtig verstanden und zugleich eine Uebereinstimmung der Terminologie erzielt.

2. Centrale Nekrose im Fersenbein.

(Hiezu eine Tafel).

Anatomen und Kliniker kennen seit längerer Zeit die sogenannte Caries necrotica. Wenn in Folge der cariösen Zerstörung der Umgebung ein Knochenstückchen seiner Säftezufuhr beraubt wird, so stirbt es ab und bildet einen Sequester mitten im cariösen Knochen. So sterben auch Fascien und andere Gewebe bei Phlegmonen dadurch ab, dass sie

durch den Gewebedruck von der Blutzufuhr abgeschnitten sind. —

Neben dieser Nekrose der spongiösen Knochensubstanz kommt aber eine primäre, von Caries unabhängige vor. Sie ist ebenso selten, wie die Nekrose in compacten Knochen häufig ist. Der Vorgang indessen ist bei Nekrose schwammiger Knochen im Wesentlichen derselbe, wie bei Nekrose der compacten. Rokitansky sagt darüber: „Die nekrosirte Portion ist ein . . . Knochenstück, das in einem von Granulationen ausgekleideten ein- oder mehrfach nach aussen sich öffnenden Cavum sitzt, ringsum welches das schwammige Knochengewebe sclerosirt erscheint, während auf der Oberfläche von der compacten Rinde sehr oft wuchernde Osteophyten ausgewachsen sind.“

Damit ist auch das Wesentliche erschöpft, was über die Nekrose des spongiösen Gewebes dermalen gesagt werden kann. Die nachfolgenden Mittheilungen haben auch dementsprechend, nur den Werth, dass sie sich auf Curiosa beziehen, die den Operateur interessiren.

Centrale Nekrose in einem spongiösen Knochen mit Cloakenbildung einhergehen, sah ich bisher nur dreimal. Einen Fall sah ich vorübergehend auf der Klinik von Prof. Dittel in Wien. Die Nekrose sass im Schulterblatt. Einen zweiten Fall operirte ich auf der Dumreicher'schen Klinik in Wien. Es betraf eine junge Frau von kleiner Statur, blasser Hautfarbe und bedeutender Magerkeit. Linkerseits in der oberen Gesässgegend unter dem Darmbeinkamme mündete ein charakteristisch eingezogener Fistelgang aus; die Sonde stiess auf einen beweglichen rauhen Knochen. Ich erweiterte den Kanal mit dem Messer und als ich den Finger einführte, fand ich statt der erwarteten totalen Nekrose eine Cloakenöffnung, deren unterer Rand charakteristisch nach aussen umgeworfen war; die Cloake war für die Spitze der Finger bequem durchgängig. Sie wurde mit Meissel und Hammer etwas erweitert und ich konnte ein beiläufig quadratzollgrosses Stück des nekrotischen Darmbeinkammes ausziehen. Nach

der Dicke dieses Sequesters musste ein Theil des Darmbeinkammes in seiner ganzen Dicke nekrotisch geworden sein; aber die leere Höhle war von allen Seiten mit knöchernen Wandungen versehen, so dass sich um den nekrotisch gewordenen Knochen eine Kapsel von neugebildeter Knochensubstanz gebildet haben musste, welche mit einer Cloake ausmündete! Die Frau wurde später von Caries der Lendenwirbelkörper befallen und starb an Erschöpfung, als ich schon in Innsbruck war.

Der dritte Fall, der heuer beobachtet wurde, betraf eine 24jährige Frau, Mutter von 4 Kindern, die im Winter 1873/74 im Wochenbette eine Geschwulst an der Aussenseite des linken Fersenbeines bekam, die aufbrach und nicht zuheilte. Ich sah die Patientin im März 1874. Sie lebte in einem feuchten dumpfen Lokale, war abgemagert, blass und hüstelte. An der Aussenseite des linken Calcaneus, beiläufig in der Mitte der Höhe desselben zwei linsengrosse einen halben Zoll von einänder entfernte, mit welken Granulationen versehene Oeffnungen, aus denen ein Tröpfchen seröser Flüssigkeit herauskam. Die Sonde stiess durch die vordere Oeffnung auf rauhen, unempfindlichen, durch die hintere auf weichen, schmerzhaften Knochen. Da die Kranke früher von einem Kurpfuscher behandelt wurde, der angeblich Creosot gegen Caries anzuwenden pflegt, so stellte ich mir vor, dass der Knochen am Grunde der vorderen Wunde künstlich nekrosirt sei und fasste den Process als Caries auf. Ich nahm die Patientin auf die Klinik auf, gab ihr reichliche, kräftige Kost (Braten, Eier, Wein) und touchirte den Knochen öfter mit Glüheisen, um durch kräftige Reaction eine Begränzung des Processes zu erzielen. Ueber den Sommer ging die Patientin aufs Land. Als sie im Winter auf die Klinik zurückgekommen war, stiess man auf denselben Befund; nur war die vordere Fistelöffnung gegen den Knochen eingezogen Die Behandlung war dieselbe wie im vorigen Winter. Zeitweise stiessen sich ganz kleine nekrotische Knochenstückchen ab. Im Frühling entdeckte man, dass die Sonde, durch die

vordere Oeffnung eingeführt, eine kurze Strecke lang an einer harten rauhen Knochenwand in die Tiefe dringe und auf einen beweglichen Knochen stosse. Ich verband nun beide Fistelöffnungen mit einem bis auf den Knochen dringenden Schnitt, drang mit der Fingerspitze ein und stiess wirklich sogleich auf eine Cloakenöffnung, deren vorderer, erhöhter umgebogener Rand äusserst scharf und nekrotisch war. Ich trug ihn mit dem Meissel ab und zog ein haselnussgrosses nekrotisches Stück des Fersenbeines nebst einigen winzigen Trümmern ab. Nach rückwärts, wo die Höhle eine weichere Wandung besass, frischte ich die letztere etwas mit dem Meissel auf. Die Wunde heilte nun, und als die Patientin noch den Sommer 1875 auf dem Lande zubrachte, schloss sie sich gänzlich, während das Körpergewicht der Patientin zunahm und ihr Aussehen förmlich blühend wurde. Gegenwärtig ist eine zolllange und ebenso tiefe, einen schmalen Spalt darstellende übernarbte Einziehung am Fersenbein vorhanden und Patientin hat nicht die geringsten Beschwerden.

Es hat sich offenbar hier durch Auflagerung neuer Knochensubstanz über dem nekrotischen Knochen eine Kapsel mit einer Cloake gebildet. Anfänglich war aber der Sondenbefund in der hinteren Oeffnung auf eine eliminirende Ostitis rarefaciens zu beziehen, die um das nekrotische Stück sich bildete und später zu einer Ostitis ossificans wurde.

Einen anderen ähnlichen Fall von Nekrose des Fersenbeins veröffentlichte im vorigen Jahre (Lancet 1874) W. Fergusson. In diesem Falle wurde der ganze Fersentheil (Haken) des Oscalcis als Sequester aus einer Kapsel von neugebildeter Knochensubstanz entfernt.

Einen höchst interessanten Fall von centraler Nekrose am Fersenbein sah ich an einem Praparate des pathologisch-anatomischen Museums in Graz. Der Vorstand desselben, mein verehrter Freund Professor Kundrat, war so liebenswürdig, meine Bitte um eine ganze Beschreibung des Präparates zu erfüllen und schickte mir sogar eine von ihm ausgeführte Federzeichnung, indem er mich gleichzeitig be-

vollmächtigtigte, das Bild und die Beschreibung zu veröffentlichen. Professor Kundrat schreibt mir:

„Das besagte Präparat entstammt einem auf der chirurgischen Klinik in Graz amputirten Fuss, dessen übrige Knochen als normal nicht aufbewahrt wurden.“ Prof. Kundrat beschreibt es in folgender Weise: „Das Fersenbein ist mit Ausnahme der Gelenkflächen, der Sehnenfurchen und der Ansatzstelle der Achillessehne mit Osteophytenmassen überdeckt und dadurch namentlich im Haken verdickt. Diese Osteophytmassen umlagern als wallartige, höckrige Massen in circulären Zügen angeordnet eine an der unteren Fläche des Tuber gelegene, von vorne nach hinten 2 Cm. lange, 12 Mm. breite, sich schwach trichterförmig verengende Cloakenöffnung, in deren Tiefe man ein missfärbiges, vielfach ausgenagtes loses Knochenstück sieht (I, 1) — in Form splittrig blättriger Massen mit zwischen und von ihnen freigelassenen Antheilen, die nur baumrindenähnlich rissig und rauh sind und zahlreiche erweiterte Gefässlücken zeigen, die übrige Oberfläche mit den angegebenen Ausnahmen. Namentlich stark entwickelte Osteophytenmassen letzterer Art stehen in Zügen an der unteren Grenze der Sehnenfurche unter dem Sustentaculum tali und in weiteren Abständen von hier aus weitere Cloakenöffnungen: eine an der oberen medialen Fläche des Tuber (I u. II, 2), die sich stark verengend, senkrecht in die Tiefe führt und an deren Grunde man den oben angegebenen Knochensequester sieht, eine 1 Cm. im Durchmesser haltende rundliche Oeffnung unter dem Susteutaculnm tali an der medialen Fläche (I u. II, 3) die in eine weite Höhle leitet, in deren Tiefe ein zweites Stück sequestrirten schwammigen Knochengewebes von Haselnussgrösse lagert. In dieselbe Höhle führt an der lateralen Fläche an der Sehnenfurche mehr nach unten zu eine erbsengrosse, rundliche Lücke (II, 5) und am Tuber eine zweite, tief trichterförmige, rundliche Cloakenöffnung, die am Grunde sich in zwei Gänge spaltet, von denen der eine nach vorne zu der eben angegebenen im vorderen Theile des Fersen-

Tafel I.

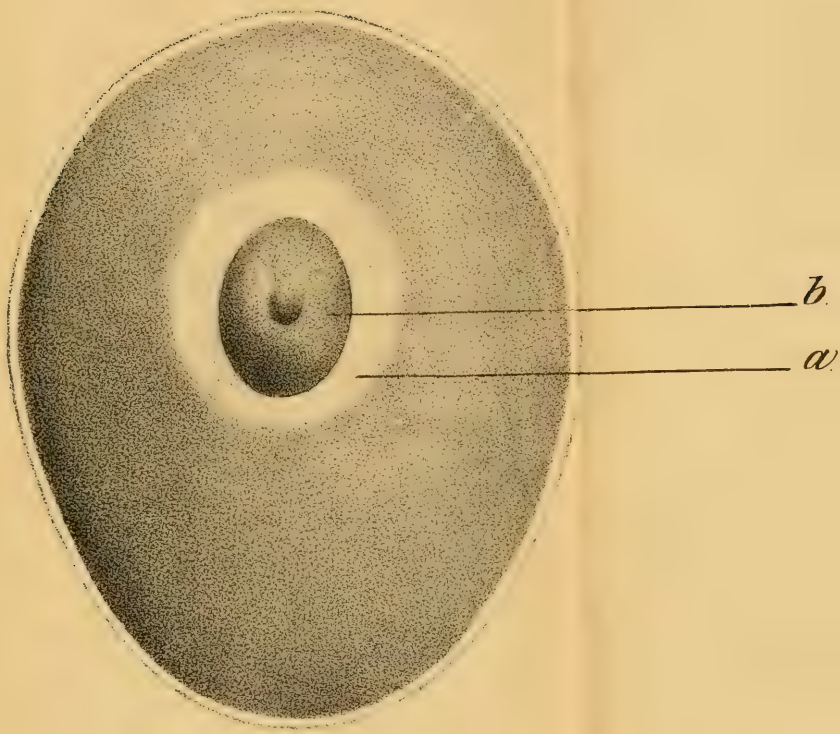

Tafel zum Vortrage Prof. **Dantscher's.**

a) Ringfalte, — b) pars prostatica, trichterförmig.

beines sich ausbreitenden Sequesterhöhle, der andere nach hinten zu der im Tuber des Fersenbeins gelagerten führt (II, 4).

Es bestehen somit fünf Cloahenöffnungen: drei im Calx und zwei im vorderen Theil des Fersenbeins; — zwei Sequesterhöhlen: eine kleinere im Calx, eine grössere im vorderen Theil, die jede einen haselnussgrossen Sequester enthalten und durch einen kurzen weiten Canal communiciren. Dabei ist die Knochensubstanz in der hinteren Hälfte compact, ja stellenweise sclerosirt; in der vorderen Partie wohl schwammig, aber mit dickeren Balken als normal."

3. Zur Lehre vom Brustdrüsenkrebs.

In letzter Zeit haben einige Kliniker mancherlei Bemerkungen über den Brustdrüsenkrebs geäussert. So Podrazky in der Wiener allgem. med. Zeitung 1874, Nussbaum in einem bekannten Vortrage, den die Wiener medic. Presse 1875 veröffentlichte, Volkmann in seinem grossen Jahresberichte. Diese Bemerkungen beziehen sich insgesammt und hauptsächlich auf die Therapie des Carcinoma mammae und behandeltn somit eine Frage, die seit Jahrhunderten schwebend ist. Auf diese Frage will ich hier nicht eingehen. Sie wird wohl noch öfter auftauchen, ohne eine Lösung zu finden, bis vielleicht endlich doch eine Klarheit über die Frage sich verbreiten wird.

Was ich hier anregen möchte, bezieht sich auf die Beobachtung der Krebsformen. Wenn man seine Aufmerksamkeit auf die makroskopischen Bilder des Carcinoma mammae richtet, so findet man gewisse Typen von denen einige häufig, andere seltener, manche nur höchst selten vorkommen. Diess ist allbekannt und haben ja gewisse Formen auch ihre Bezeichnungen. Namentlich war es Velpeau, der diese Frage eingehender behandelte. Der Aufschwung der mikroskopischen Untersuchungen im Gebiete der Geschwülste hat es aber mit sich gebracht, dass die Aufmerk-

samkeit den feineren Verhältnissen zugewendet wurde und die Aufstellungen Velpeau's fanden nicht allgemeine Beachtung. Interessant war es mir, dass gerade Billroth, also ein Kliniker, der mit Vorliebe Histologie betreibt, die Velpeau'schen Formen im Pitha-Billroth'schen Handbuch beachtet und bespricht.

Ich habe die Ansicht, dass man heute noch die Beobachtungsweise, wie sie in dem Velpeau'schen Werke „Traité des maladies du scin" zu finden ist, wieder aufgreifen sollte und zwar aus folgenden Gründen. Einmal ist es unläugbar, dass gewisse makroskopische Formen anerkanntermassen eine üblere Prognose bedingen, als andere Formen. Wenn also die Berücksichtigung der äusseren Form schon thatsächlich Statt findet, so ist ihre nähere Entwickelung und Uebung berechtigt und zu versuchen. Wir wissen alle, dass das Auftreten auch weniger Knötchen in der Haut neben einem Krebse im Parenchym der Brustdrüse die Prognose fast absolut ungünstig macht. Sehen wir zu, ob es sich nicht herausstellen könnte, dass auch andere Formen, die äusserlich auffallen, sich durch ihren Verlauf unterscheiden. Weiter ist es klar, dass diese Beobachtungsweise eine allgemeine werden kann. Die Zahl derjenigen Chirurgen, die histologische Untersuchungen von Werth anstellen können, ist ja verschwindend klein, selbst die Gelegenheit, solche Untersuchungen machen zu lassen, ist nicht für jeden vorhanden. Makroskopische Formen kann aber jeder wahrnehmen. Darum scheint es mir, dass die Pflege der detailirteren makroskopischen Beobachtung die Lösung der Frage, ob das Carcinoma mammae mit Erfolg zu operiren sei näher rücken könnte. Es dürfte sich durch das Zusammenwirken vieler Beobachtungen wahrscheinlich herausstellen, welche makroskopischen Befunde eine günstigere Prognose zulassen.

Ich erlaube mir nun einige Fälle mitzutheilen, die ich beobachtet habe und es wird sich herausstellen, dass selbst Velpeau noch nicht alle Formen erschöpft hat. Wohl die

häufigste Form des Mammacarcinoms ist jene, wo sich ein einziger, grösserer Knollen herausbildet, der bald oder später durchbricht. Aber schon beim Durchbruche lassen sich verschiedene Erscheinungen wahrnehmen. Es entstehen nach dem Durchbruche entweder a) unregelmässige, buchtige oder b) auffallend scharfrandige, kraterförmige Substanzverluste oder c) es wuchert das Carcinom am Rande des Geschwürs pilzförmig heraus, indem die fungösen Massen sich umkrämund so dem Substanzverluste das Aussehen eines Trichters mit umgeworfenen Rändern geben. Dieses Verhalten nach dem Durchbruche kommt auch anderwärts vor. So sah ich die pilzförmige Form auch bei Krebsen an der Vulva, auch in einem Falle von Carcinom der Schilddrüse.

Eine weitere, nicht eben seltene Form ist durch das Auftreten mehrerer Knollen im Parenchym der Drüse gegeben. Der Tumor hat dann eine höckerige Oberfläche und die Drüse ist in der Regel flacher. Häufiger als bei der vorigen Form treten hier Knötchen in der Haut auf und soweit meine Beobachtungen reichen, greift diese Form auf den Pectoralis major auch frühzeitiger. Es kommt diese Form nicht in der Brustdrüse allein vor. Eben heuer beobachteten wir einen Fall in der Haut des Rückens (s. Rücken, Neubildungen). Es erscheint diese Form schon bösartiger.

Eine weitere Form ist das Carcinoma en curasse. Hier in Tirol habe ich sie relativ häufiger gesehen, als in Wieu. Nicht minder bekannt ist die atrophirende Form. Für alle diese Formen hat schon Velpeau eine Terminologie geschaffen, die jedoch unseren Ohren etwas weniger gut klingt.

Die drei nachfolgenden Fälle repräsentiren aber seltenere Befunde:

1. In Wien sah ich bei einer 44jährigen Patientin aus Polen ein etwa faustgrosses Carcinoma der linken Mamma, welches in Form eines kraterförmigen etwa $1\frac{1}{2}$ Zoll im Durchmesser haltenden Geschwürs exulcerirt war. Die Ränder zeichneten sich durch ihre uugemeine Schärfe aus. Von jener Stelle aus, wo der obere äussere Quadrant der Brust-

drüse den unteren Rand des Pector. major schneidet bis in die Achselhöhle hinein war eine Kette von infiltrirten Lymphdrüsen ausgebreitet. Die Grösse der einzelnen Lymphdrüsen stand in einem gewissen auffallend regelmässigen Verhältniss. Die der Brustdrüse zunächst gelegene Lymphdrüse war die grösste; jede der folgenden kleiner als die vorhergehende und zwar nach einem gewissen Gesetze, welches ich nicht näher erheben konnte, welches aber dem Auge auffiel. Merkwürdiger war noch folgendes. Jede einzelne der infiltrirten Lymphdrüsen war exulcerirt und selbst die Grösse der Geschwürsfläche bildete eine ähnliche Proportionalität, indem die grösste Lymphdrüse auch die grösste etwa kreuzerstückgrosse, die kleinste Lymphdrüse auch die kleinste Ulcerationsfläche, etwa linsengross, besass. Es war, so zu sagen, ein Carcinoma exulcerans strictiori sensu, insofern als die Tendenz zur Exulceration auch in den Lymphdrüsen, und zwar schon bei einer mässigen Anschwellung derselben, auffallend hervortrat.

2. Bei einer 44jährigen Bäuerin aus dem Salzburgischen sah ich im heurigen September folgenden Befund: Die linke Brustdrüse in ihrer Totalität gleichmässig vergrössert, derb, mit einer Spur von Verschiebbarkeit. Die Haut überall etwas teigig, von grösseren bläulichen Venen. stellenweise auch von feineren dichten Gefässnetzen durchzogen, faltbar. Die Lymphdrüsen in der Achselhöhle frei, aber in der Haut neben der Brustdrüse zwei Knötchen. In der rechten Brustdrüse derselbe Befund, jedoch die Verschiebbarkeit etwas grösser.

Die Schwellung begann im März 1875, also ein halbes Jahr zuvor. Die Patientin war verheirathet, hatte aber nie concipirt. Bei der jedesmaligen Menstruation, die sonst regelmässig ablief, sollen die Brüste stark geschwollen gewesen sein. Eben im März 1875 blieben die Menses aus, die Schwellung trat wieder auf, befiel die beiden Brustdrüsen in ihrer Totalität, ging nicht mehr zurück, wurde etwas härter und nahm an Umfang und Consistenz continuirlich, linkerseits etwas stärker als rechterseits, zu.

Ich muss gestehen, dass der Fall mich beim Anblick überraschte. Eine gesund aussehende, kräftig gebaute, sehr gut genährte Bäuerin von lebhaftem Temperamente, und ein schon so weit beiderseits vorgeschrittenes Carcinom! Es konnte aber keinem Zweifel unterliegen, dass dem so sei. Wenn auch die Lymphdrüsen frei waren; die rasche Entwickelung, das Hinübergreifen auf den benachbarten Muskel und vor allem die Knötchen in der Haut liessen keinen Zweifel übrig. Was aber die Form betrifft, so legte das gleichzeitige Auftreten auf beiden Seiten, das gleichmässige Ergriffensein beider Brüste ohne Knollenbildung, die Ausbreitung des Processes auf die Totalität der Drüse den Namen eines „infiltrirten Carcinoms“ förmlich auf die Zunge.

3. Bei einer 56jährigen Frau sieht man die linke Brustdrüse etwas vergrössert, an der Stelle der Warze und des Hofes eine flache, etwa einem Quadrat mit abgerundeten Ecken und von 3 Cm. Seitenlänge ähnliche, $\frac{1}{2}$ Cm. über das Niveau ragende, ungleichmässig granulirte und stellenweise missfärbig belegte, leicht blutende Geschwulst, deren Ränder nach aussen umgeworfen sind. Die Brustdrüse selbst an allen übrigen Stellen von normaler Haut bedeckt, von ungleicher Consistenz, so dass etwa im Bereiche einer Kindsfaust derbere und weniger harte Stellen zu finden sind. Insbesondere in den oberen Quadranten ist unterhalb der faltbaren und verschiebbaren Haut eine gleichmässig derbe, an der Oberfläche anscheinend glatte, 3 Quadratzoll einnehmende Masse zu fühlen. Die Brustdrüse vollkommen verschiebbar. Die Achseldrüsen frei. Das Individuum anaemisch. Die Geschwulst soll nach Angabe der Kranken seit einem halben Jahre bestehen; die Geschwürsfläche seit etwa 10 Wochen. Bis daher ist in dem Befunde nichts Besonderes. Allerdings fiel die flache, mit umgeworfenen Rändern versehene, den Warzenhof einnehmende Stelle auf; beim blossen Anblick hätte man nichts anderes diagnosticiren können, als ein flaches Epitheliom des Warzenhofes, was allerdings etwas Seltenes wäre; aber die Härten in der Brustdrüse selbst

zeigten, dass man es mit einem Cancer zu thun habe. Etwa 14 Tage nach der Aufnahme trat bei der Patientin von der Geschwürsfläche aus ein Erysipel auf, welches von einem Schüttelfrost eingeleitet war. (Tags zuvor Abends trat auch eine Ohnmacht ein, während die Patientin im Bette lag). Das Erysipel ging über die Brustdrüse und erreichte die linke Schulter. Es traten noch zwei Schüttelfröste auf, und die Kranke wurde ikterisch, soporös. Am rechten Unterschenkel stellte sich über einem hier befindlichen Convolut von Varicen der Saphena Schwellung, bräunliche Verfärbung und Brandblasenbildung in der Cutis ein und die Kranke starb schon am dritten Tage nach dem Erscheinen des Erysipels. Während das Erysipel über die Brustdrüse hinüberging, trat eine Erscheinung ein, die uns alle im höchsten Grade überraschte. Jene obenerwähnte Härte in den oberen Quadranten war verschwunden, die Brustdrüse war auf einmal collabirt, welk und nur in der Tiefe waren einige derbere Stränge zu fühlen.

Die Section ergab vor Allem nebst einer allgemeinen Anaemie zahlreichere kleine, stellenweise fettig degenerirende bis bohnengrosse Krebsknoten in beiden Lungen, einige etwas grössere auch in der Leber. Was die Mamma selbst betrifft, so fand man das Parenchym derselben von einzelnen, den Sepimentis folgenden Skirrhussträngen durchzogen; der stärkste der Stränge, etwa fingerdick, zog gegen die Stelle der Warze und überging in die flache, die Gegend des Warzenhofes einnehmende, weiche Wucherung. An der Stelle, wo wir in vivo die erwähnte Härte fühlten, war eine Fettmasse. Demnach ist an dem Falle Doppeltes bemerkenswerth. Einmal das Verschwinden der Härte. Ich muss betonen, dass wir uns alle, sowohl ich, als auch die Assistenzärzte der Klinik von der Härte gleichmässig überzeugten, dass ich den Befund auch den Studenten demonstrirte, und dass wir alle gleichmässig erstaunt waren, als die Härte verschwand, als die Drüse auch sofort äusserlich eine andere Configuration zeigte. Ich hatte dabei Gelegenheit auf jene

unzweifelhaften Beobachtungen hinzuweisen, in welchen Geschwülste, während ein Erysipel darüber hinzog, zum Theile oder gänzlich verschwanden. Doch liess ich mich nicht darauf ein, zu behaupten, dass hier dasselbe vorgehe und behalte diese Reserve auch jetzt bei. Mir ist die Sache einfach ein Räthsel. Was aber den anatomischen Befund, — das zweite hier in Betracht kommende Moment — betrifft, so ist er jedenfalls ungewöhnlich. Weder ich, noch Prof. Schott sahen jemals Aehnliches. Um den Leser beiläufig ein Bild zu geben, nahm sich die Sache auf dem Durchschnitte der Brustdrüse so aus, wie ein Pilz: auf dem fingerdicken, unter dem Messer kreischenden Skirrhusstiele, der insbesondere auf seiner Basis wurzelartige Fortsätze in die Sepimenta schickt, sitzt oben die weiche, flache, am Rande umgekrämpte Wucherung, deren Succulenz am Cadaver allernicht auffallend war, während sie in vivo deutlich hervortrat, eine Wucherung, die in der Cutis sich in die Fläche, wie ein flaches Epitheliom, ausbreitete und in welcher die Warze und ihr Hof untergangen war.

Zwar könnte man einwenden, dass denn doch wahrscheinlich ursprünglich ein grosser Knollen da war, der während dee Erysipels fettig zerfiel, so dass nur ein centraler Stiel von ihm übrig blieb. Aber selbst unter dieser Annahme wäre der Befund noch immer ein ungewöhnlicher. Wenn ein grösserer Knollen durchbricht und die Durchbruchstelle schon jene Grösse hat, wie in unserem Falle, dann ist es gewiss nicht Regel, uud es ist nicht einmal öfter vorkommend, dass an die Durchbruchstelle eine flache, $\frac{1}{2}$ Cm. hohe Wucherung sich findet. Es tritt in der Regel ein unregelmässiger, oder kraterförmiger Substanzverlust auf; wuchert aber das Gewebe aus dem Grunde, so ist das Auftreten einer pilzförmigen Wucherung an den Rändern eines trichterförmig vertieften Substanzverlustes die Regel. Aber eine aufsitzende, wie gesagt einem flachen Epitheliome oder einem flachen Papillome ähnliche Wucherung sah ich nie. (Nach der mikroskopischen Untersuchung ist die in Rede

stehende flache Wucherung kein Papillom oder Epitheliom, sondern Carcinom). Weiterhin ist es gewiss eine ungemeine Seltenheit, dass die Haut in der Umgebung der Perforationsstelle vollkommen normal ist. Hier war aber zwischen der Wucherung und der umgebenden Cutis eine haarscharfe Gränze; jenseits der Wucherung die Haut vollkommen verschiebbar, vollkommen normal und nicht einmal von noch so feinen Gefässsprenkelungen durchzogen.

4. Eine subcutane Luxation mit Eiterung des Gelenkes.

Anerkannt ist die enorme Seltenheit eines solchen Vorkommens. Ich habe zwar schon in Wien eine Vereiterung des Kniegelenkes nach subcutaner Verrenkung der Tibia nach vorne gesehen. Obwohl in diesem Falle, den ich seinerzeit in der Wiener medic. Presse Jahrg. 1873 veröffentlichte, die Verletzung ganz frisch war, — der Kranke wurde sofort ins Spital gebracht — obwohl nicht die geringste Schwellung vorhanden war, obwohl die Einrichtung auf der Stelle vorgenommen wurde und spielend auf den ersten Versuch gelang; trat doch in der vierten Woche eine Eiterung des Kniegelenkes auf, als Patient wegen einer anderweitigen Verletzung, die er gleichzeitig erlitten, heftiger zu fiebern begann. Der Fall erschien mir aber nicht ganz klar zu sein. Der Kranke lag im Gypsverband und war ein sehr apathisches Individuum. Es konnte durch den Verband irgend ein Druck auf das Gelenk, insbesondere in der Fossa poplitaea ausgeübt worden sein, den der Kranke nicht zeitlich genug beobachtete. Denn als er über Schmerzen klagte und der Verband geöffnet wurde, war die Haut in der Knickehle etwas geröthet. Wer konnte da bestimmt sagen, ob nicht dieser Druck zur Eiterung Anlass gab. Heuer ist uns aber ein Fall vorgekommen, dessen Sonderbarkeit auffallend ist. Der Fall ist in der Casuistik bei den Verletzungen des Kniees aufgeführt. Es betrifft den vom 3. Stockwerke herabgestürzten 46jährigen Mann, der die zahlreichen Fracturen am

Schädel erlitten hatte und bei dem ich wegen Splitterbruch der Patella und Eröffnung des Gelenkes eine Resection des Kniegelenkes ausgeführt habe. Die gleichzeitig bestehende Luxation des linken Schultergelenkes war etwa 16 Stunden alt; es war nicht die geringste Schwellung vorhanden. Als der Kranke narkotisirt war, reponirte ich den Oberarm mit einem leichtesten Rucke, den ich dem Kopf ertheilte (Richet), so leicht, dass ein Lächeln durchs Auditorium ging. Das Gelenk wurde mit einer Mitella befestigt und dann die Resection des Kniegelenkes vorgenommen. Das linke Kniegelenk war, wie die Section gelehrt hat, nicht eröffnet; der linkseitige Bruch der Patella war also auch subcutan. Auch das linke Knie wurde im Gypsverbande befestigt und Eiskälte angewendet. Als der Kranke am 7. Tage in hohem Fieber starb, waren wir wohl darauf gefasst, dass im linken Knie Eiter sein könnte, weil eine kleine Hautwunde, die über der Patella bestand, sofort verschlossen wurde und mithin nicht ausgeschlossen werden konnte, dass die Verletzung etwa doch penetrirend sei. Wir waren daher schon überrascht, als im linken Kniegelenke Eiter gefunden wurde, gleichwohl aber die äussere Wunde als blosse Hautwunde sich herausstellte, indem die Synovialis an der entsprechenden Stelle nicht nur unverletzt, sondern auch frei von jeder Suggillation war. Noch befremdender war es, im Schultergelenke, das eingerichtet war, Eiter zu finden.

Eine Erklärung findet man nicht leicht. Allerdings kommt im Gebiete der Fracturen etwas Analoges vor. Jene sonderbaren Fälle, wo während eines pyaemischen Processes der Callus geheilter Knochenfracturen eitrig schmilzt, scheint etwas Aehnliches zu bieten, und zwar liesse sich die Sache etwa in folgender Weise formuliren.

Ohne auf die Frage einzugehen, ob die Erscheinungen durch eine Veränderung des Ernährungsmaterials im Gewebe, oder durch die Auslösungsorgane (Nerven) bedingt ist, nehmen wir auch für diesen Fall eine purulente Diathese an. Mit

anderen Worten, die Luxation des Schultergelenkes, die noch ohne Schwellung angetroffen wurde, die nur mit dem Blick untersucht wurde, die ohne die geringste Gewalt, mit einer leichten Bewegung sofort reponirt wurde, hätte wohl nicht Eiterung des Gelenkes veranlasst, wenn der Kranke nicht an einem anderweitigen, von hohem Fieber begleiteten Eiterungsprocesse gleichzeitig gelitten hätte. Ein ähnlicher Gedankengang wurde bezüglich der pyaemisch Erkrankten von Hüter (in der Abhandlung der Pyaemie in Pitha-Billroth) durchgeführt; dort wird geradezu entwickelt, wie der Pyaemische von einer förmlichen eitrigen Krase befallen wird. Auch Billroth bedient sich bei Erwähnung der eitrigen Schmelzung des Callus bei Pyaemischen des Ausdruckes „purulente Diathese".

Der Name „Diathèse purulente", der von Bretonneau herrührt und von Tessier hauptsächlich in Umlauf gesetzt wurde, hatte ursprünglich einen anderen Sinn; die Frage der Pyaemie stand ja damals ganz anders als jetzt. Aber wir können ihn, Billroth folgend, dazu gebrauchen, dass wir damit sagen: Im Verlaufe eines von Pyaemie oder einer anderen intensiven Wundfieberform begleiteten Eiterungsprocesses kann in entfernten Organen ohne Vermittlung einer Embolie Eiterung angeregt werden; insbesondere kann unter diesen Umständen mitunter eine eitrige Entzündung dort entstehen, wo sonst eine andere Form des entzündlichen Processes aufgetreten wäre. Die Thatsachen sind zu auffällig, als dass man sie übersehen könnte.

d. Tabelle der ausgeführten Operationen.

Exstirpationen:

an 9 Carcinomen der Mamma (3 †),
1 „ der Highmorshöhle,
2 „ im Gesichte (1 †),
1 „ in der Leiste (†),

5 Sarkomen (1 Epulis, 1 in der Wange, 1 in der Schläfe, 1 am Oberschenkel, 1 der Mamma),
1 Lipom,
1 Lymphom der Achselhöhle,
3 Papillomen,
1 Fibrom,
4 Atheromen,
2 Teleangiectasien.

Amputationen:
1 am Vorderarm wegen Verletzung.
2 am Oberschenkel (1 wegen Aneurysma, 1 wegen Verjauchung des Kniegelenkes, beide †),
3 am Unterschenkel (2 wegen Caries, 1 wegen Verletzung und zwar Doppelamputation, 1 †),
1 nach Pirogoff (wegen Geschwür, †).

Enucleationen:
1 des Mittelfingers wegen Nekrose.

Resectionen:
1 des Schultergelenkes (wegen Verjauchung, †),
1 des Kniegelenkes (wegen Verletzung, †),
1 des Oberarms in continuo,
2 des Unterkiefers,
1 des Oberkiefers.

Necrotomien:
1 am Seitenwandbein,
1 der Rippe (†),
1 am Oberarm,
2 am Unterschenkel,
1 am Fersenbein.

Evidement:
1 des unteren Fibulaendes.

Tenotomien: 3.

Neurectomien: 2.

Tracheotomie: 1 (†).

Herniotomien: 2.

Lithotomie: 1 (†).

Lithotripsie: 1.

Ovariotomie: 1.

Operation der Fistula ani: 1.

„ der Phymose: 1.

„ der Hasenscharte: 3.

„ der Blasenscheidenfistel: 2.

Plastik:

1 im Gesicht,

1 des Perinaemus.

Punctionen:

der Ovariencyste 2,

der Schildrüse mit Jodeinspritzung 2,

der Halscyste „ „ 1,

der Hydrocele „ „ 2.

Taxis eingeklemmter Brüche: 4.

Reposition von Luxationen: 10.

Brisement forcé: 9.

Extraction einer eingeheilten, aber dann Eiterung erregenden Kugel 1 mal.

Zudem eine grössere Zahl von kleineren Operationen, als: Oncotomien, Katheterisationen des Oesophagus, der Harnröhre, Tonsillotomien, Extractionen von Nasenpolypen u. s. w. meist im Ambulatorium.

Tafel II.

I. Ansicht von innen u. unten.

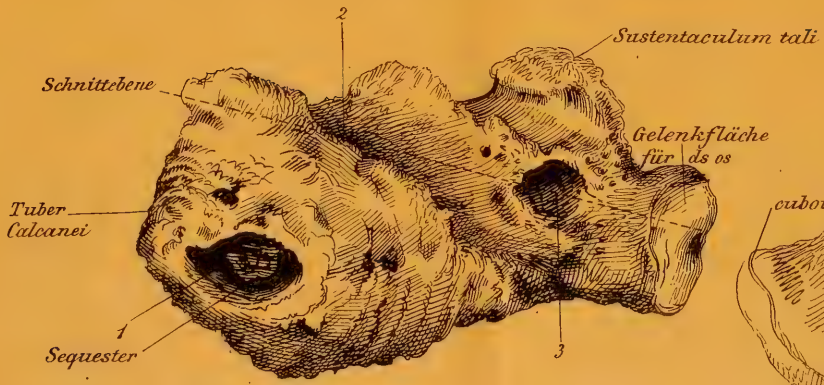

III. Ansicht von Außen.

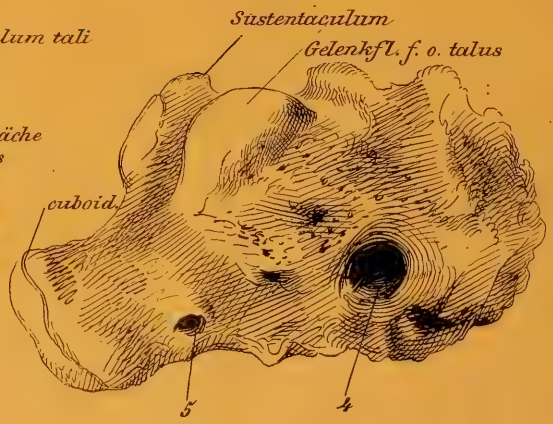

II. Ansicht des unteren Theilstückes von oben.

Gelenkfläche des os cuboidum mit einem wahrscheinlich bei der Maceration erst erzeugten Substanzverlust der so die im Innern liegende Sequesterhöhle eröffnet.

Einiges aus der vergleichenden Chemie.

Ein Beitrag zur Lehre Darwin's von der Enstehung und Abstammung der Arten.

(Vortrag, gehalten im naturw.-medic. Verein zu Innsbruck)

von

Dr. Leo Liebermann,

Privatdocenten und Supplenten an der k. k. Universität.

Hochgeehrte Versammlung!

Es ist wohl schlagend, wenn Darwin zeigt, dass der Arm des Menschen, des Affen, die Flügel des Vogels und die Flossen des Fisches immer denselben Typus des Knochenbaues zeigen, es ist überraschend zu hören, dass die kleine Ameise mit Verstandesgaben ausgerüstet ist, die den menschlichen ähnlich sind. Wie gesagt, es sind schlagende Beweise für die gemeinsame Abstammung dieser Thierformen! Nichtsdestoweniger hat das Auffinden von Merkmalen anatomischer oder psychologischer Natur seine Gränzen, diejenigen engen Gränzen, die der Beobachtung von unseren Sinnen abgesteckt werden. Es ist ja bekannt, dass wir selbst von unserem herrlichsten Hülfsmittel, dem Mikroskop keine erhebliche Vervollkommnung mehr erwarten können. Die Gränzen der nach dieser Richtung leicht erschöpften Beobachtungsfähigkeit weichen jedoch weit zurück vor den Mitteln chemischer Forschung. Der Anatom findet die schon erwähnte Uebereinstimmung zwischen dem Arm des Menschen, des Affen, den Flügeln der Vögel und der Fischflosse. Nun fängt der Chemiker aber dort an, wo der Anatom oder Mikroskopiker

aufhört. So haben die Chemiker gefunden, dass die Knochen von Säugethieren, Vögeln, Amphibien und Fischen chemisch so gleich zusammengesetzt sind, dass es unmöglich ist die Thierklasse, geschweige denn die Familie oder die Gattung zu bestimmen. Diejenigen quantitativen Differenzen zwischen der relativen Menge organischer und anorganischer Substanz der Knochen bei verschiedenen Thierklassen, die sich aus den Untersuchungen von Fremy, Bibra u. a. ergaben, lassen sich zum Theil wohl als erworbene oder Anpassungscharaktere im Sinne Darwins auffassen und zwar vorzüglich bei den Fischen. Die Knochen dieser Thiere sind die an Mineralbestandtheilen ärmsten und enthalten mehr Wasser, als die Knochen aller übrigen Thiere. Je ärmer nun ein Knochen an Mineralbestandtheilen, desto geringer ist auch sein specifisches Gewicht, d. h. desto mehr wird es sich dem specifischem Gewichte des Wassers nähern. Diess war zwar a priori anzunehmen, schon nach den Erfahrungen, die man an rhachitischen und sclerosirten Knochen gemacht hat. Die ausserordentliche Schwere der letzteren ist ja geradezu das charakteristischte Merkmal für die makroskopische Diagnose. Ich habe jedoch einige directe Bestimmungen vorgenommen, um die Thatsache zu constatiren, und so fand ich bei der Bestimmung im Piknometer

das spec. Gew. des Rippenknorpels eines Säuglings = 1·032
„ „ „ Rippenknochens „ „ = 1·302
„ „ „ „ „ Erwachs. = 1·450

Während Elfenbein nach einer älteren Bestimmung das specifische Gewicht = 1·9 hat.

Die Knochen der Fische sind also, wie schon bemerkt, die ärmsten an Mineralbestandtheilen, daher auch die specifisch leichtesten und ist dies, wie ich meine, eine aus der Lebensweise dieser Thiere folgende Nothwendigkeit. Es ist für den Fisch von Bedeutung, ein vom Wasser nicht sehr verschiedenes specifisches Gewicht zu besitzen, weil er sich dann mit der geringsten Muskelanstrengung im Wasser schwebend erhalten kann. Etwas ähnliches, eine gleiche

Anpassung an das Medium, in welchem das Thier lebt, finden wir bei den Vögeln, doch wird hier die Verminderung des specifischen Gewichtes der Knochen auf eine andere Weise wie bei den Fischen erreicht, nämlich dadurch, dass die Vogelknochen lufthältig sind, wodurch sie, obwohl unter allen Knochen die meisten Mineralsubstanzen enthaltend, doch die specifisch leichtesten werden.

Den Uebergang vom Knochen zum Knorpel bilden vom chemischen Standpunkt die Schuppen der Fische; sie sind den Knochen qualitativ ähnlich zusammengesetzt, doch sehr arm an Mineralsubstanzen. Die Knorpel kommen fast in allen Klassen der Vertebraten vor, und bei gewissen Fischen, den Knorpelfischen, ersetzen sie die Knochen ausschliesslich. Sie enthalten Chondrin, eine Substanz, die zwar noch nicht genau gekannt ist, von der jedoch durch die Untersuchungen von Bödecker und De Bary so viel feststeht, dass sie beim Kochen mit Säuren neben stickstoffhältigen Zersetzungsproducten ein Zuckerart, die Chondroglycose liefert. — Das Knochen- und Knorpelgerüst wird bei einer grossen Anzahl von Avertebraten durch das Chitingerüst ersetzt, namentlich bei den Gliederthieren und unter diesen vorzüglich bei den höheren, den Arthropoden. Das Chitin liefert nun beim Kochen mit Säuren (Schwefelsäure) gleichfalls eine Zuckerart und stickstoffhältige Zersetzungsproducte, ähnlich wie Chondrin. Gehen wir in der Thierreihe noch weiter zurück, so finden wir bei den Mollusken, und zwar bei den Tunicaten, Ascidien, Salpen u. s. w. einen dem Chitin chemisch und histogenetisch nahe verwandten Stoff, die Cellulose, die namentlich von Löwig und Kölliker vielfach in den genannten Thieren aufgefunden wurde. Hiemit sind wir jedoch auch schon beim Skelet der Pflanzen angelangt, denn die thierische Cellulose ist von der pflanzlichen nicht verschieden. Berthelot wollte zwar eine Verschiedenheit der beiden Stoffe constatiren und benannte die thierische Cellulose darum auch Tunicin, doch wurde diese seine Ansicht mehrfach widerlegt. —

Ausser der chemischen Zusammensetzung finden wir auch noch andere Analogien zwischen Chitingerüst und Knochengerüst. Die Bildung der Chitinpanzer mit der Einlageruug von Kalksalzen, die Bildung der sogenannten Krebssteine im Chitinmantel der Crustaceen erinnert lebhaft an den Ossificationsprocess.

Wir haben im Vorhergehenden eine, wenn auch kleine Reihe von Thatsachen kennen gelernt, die wir jedoch nun näher betrachten müssen, um zu sehen, dass sie gleich anderen, nicht chemischer Natur, geeignet sind, als Beweise für die Richtigkeit der Darwin'schen Theorie zu dienen. Zuerst haben wir gefunden, dass die Knochen sämmtlicher Thiere qualitativ fast gleich zusammengesetzt sind. Wie liesse sich das ungezwungen erklären, wenn man gleich den Gegnern des Darwinismus annehmen wollte, alle Thiere, die nicht derselben Species angehören, wären durch verschiedene Schöpfungsacte entstanden? Wäre es nicht im höchsten Grade unwahrscheinlich anzunehmen, dass die Natur bei tausenden und aber tausenden von Schöpfungsakten immer dieselben Substanzen zur Erzeugung der Knochen auswählte, gleich einem Chemiker, der dieselbe Mischung hundert Mal nach einem Recept zusammenstellt? Ist es hingegen nicht wahrscheinlicher, dass einmal ein Thier mit einer bestimmten Knochenzusammensetzung entstand, dass sich diese auf die Nachkommenschaft vererbte, deren einzelne Individuen dann nach den Gesetzen der natürlichen Zuchtwahl abändernd, zu Stammformen der verschiedenen Arten wurden? Für das Dasein der natürlichen Zuchtwahl sprechen dann die quantitativen Differenzen in der chemischen Zusammensetzung der der Knochen bei verschiedenen Thierklassen und die von mir hervorgehobene Thatsache, dass die Knochen der Fische (abgesehen von den Vogelknochen) die specifisch leichtesten sind. Bei der enormen Anzahl der auf dem Erdball lebenden Individuen, ist es von grösster Wichtigkeit, dass dieselben möglichst viele verschiedene Stellen im Haus-

halte der Natur einnehmen, denn wären alle Thiere z. B. aufs Leben auf der Erde beschränkt, so wäre die Concurrenz eine ungeheure und der Kampf ums Dasein würde so heftig, dass er zum Fluch alles Lebendigen werden könnte. Von vorneherein theilten sich also die Thiere, die einen wurden Land-, die anderen Wasserbewohner. Welche Individuen unter diesen Wasserbewohnern hatten nun die besten Chancen für ihr Fortkommen, diejenigen, die zufällig specifisch leichter oder solche, die schwerer waren? Offenbar die ersteren. Die specifisch schwereren konnten den Kampf ums Dasein nicht bestehen, und so haben sich nur die leichteren vermehren können. Wir haben hier ein Beispiel, wie schliesslich eine ganze Klasse von Thieren zu Charakteren kommt, die ihren Ahnen nicht angehörten; die Charaktere, die in einigen Individuen zufällig in geringem Grade vorhanden waren, haben sich gehäuft, durch das immerwiederkehrende Ueberleben des Passendsten.

Wir haben endlich auch noch eine Aehnlichkeit zwischen den chemischen Charakteren des Knorpels, des Chitins, der thierischen und pflanzlichen Cellulose gefunden, ja wir können sogar mit Recht behaupten, die thierische und pflanzliche Cellulose, so zu sagen das feste Gerüst der niederen Thiere und der Pflanzen, sei identisch. Ein solch prägnanter Uebergang von der Pflanze zum Thier, eine solche Uebereinstimmung zwischen thierischer und pflanzlicher Cellulose, eine Uebereinstimmung, die sich so weit erstreckt, dass ein Thier- und Pflanzengerüst sogar procentisch gleich zusammengesetzt gefunden wird, ist wohl einer der triftigsten Beweise, nicht nur für die gemeinsame Abstammung aller Thiere, sondern für den einheitlichen Ursprung alles lebenden Organischen.

Aehnliche merkwürdige Uebereinstimmungen zwischen pflanzlichem und thierischem Organismus sind ungemein zahlreich. Es ist ebenso merkwürdig, dass der Eiweisskörper des Waizenkorns, der Kleber, bis auf kaum nennenswerthe Differenzen seine constituirenden Elemente, Stickstoff, Wasser-

stoff, Sauerstoff und Schwefel in demselben Procentverhältnisse enthält, wie das Hühnereiweiss, als es merkwürdig ist, dass es nicht gut möglich ist, einen vollwichtigen Unterschied zwischen pflanzlicher und thierischer Zelle anzugeben.

Immer und immer wieder werden neue Schranken umgeworfen, die das Thier von der Pflanze trennen sollten. Bis vor einiger Zeit wurde es als ein durchgreifender Unterschied angesehen, dass der pflanzliche ein Reductions- der thierische ein Oxydationsorganismus sei. Das hat sich, wenigstens in solcher Allgemeinheit, als irrig herausgestellt. Die Pflanzen sind nur bei der Einwirkung von Sonnenlicht Reductionsorganismen und auch im thierischen Organismus finden Reductionsvorgänge statt, die Maly und später auch ich für die Entstehung des Hydrobilirubins nachgewiesen haben.

Das neueste Werk Darwin's über fleischfressende Pflanzen ist nicht nur ein Beweis für das früher gesagte, sondern enthält noch ausserdem die wichtige vergleichend chemische Thatsache, dass diese Pflanzen einen, dem Magensafte der Thiere sehr ähnlichen Verdauungssaft besitzen. Vor kurzer Zeit wurde von Gorup-Besanez auch in Wickensamen ein dem Pepsin ausserordentlich ähnlicher Körper gefunden.

Die schon vor vielen Decennien vermuthete Uebereinstimmung zwischen Blattgrün und Blutfarbstoff habe ich mir in jüngster Zeit zum Gegenstand eingehenderer Untersuchung gemacht, und will hier in Kürze mittheilen, welche Anhaltspunkte für eine solche Uebereinstimmung bisher aufzufinden waren.

Die meisten Autoren, die sich mit Analysen des Chlorophylls beschäftigen, haben ansehnliche Mengen von Eisen gefunden. Ebenso haben die meisten, mit Ausnahme Prof. Pfaundler's, ansehnliche Mengen von Stickstoff erhalten, die in einer Analyse fast genau dem Stickstoffgehalt des Hämatins entspricht, wiewohl vielleicht nur zufällig, da noch niemand die Garantie bot, wirklich chemisch reines Chlorophyll in Händen gehabt zu haben.

So fanden:

Mulder = 6·68 Procent N

Kromayer = 7·009 „ „ (In einem Spaltungsproduct des Chlorophylls).

Morot = 8·97 „ „

Das Hämatin enthält 8·8 Procent Stickstoff.

Endlich sind es die spectroskopischen Erscheinungen, die mich speciell zu der früher genannten Vermuthung zu berechtigen scheinen. Hält man frische grüne Blätter oder alkoholische und ätherische Chorophyllauszüge vor den Spalt des Spectralapparates, so sieht man v i e r Absorptionsstreifen, von denen der erste, sehr breite, zwischen B und C liegt etwas über B reichend. Der zweite, bedeutend schwächere, liegt zwischen den Frauenhofer'schen Linien C und D, näher an D, der dritte etwas nach D und der vierte, ziemlich breite, zwischen D uud E. — Berücksichtigt man die Lage dieser vier Streifen, so findet man, dass der erste ein vollkommenes Säureband darstellt, wie man es z. B. in einer Blutfarbstofflösung durch Eintragen von Säuren z. B. Oxalsäure erzeugen kann. Die anderen drei Streifen entsprechen der Lage nach fast vollkommen den Streifen, die eine mit Chamäleonlösung schwach oxydirte Oxyhämoglobinlösung aufweist. Diese Beobachtung und Ueberlegung liessen mich zu der Vermuthung gelangen, es dürfte das Chlorophyll aus zwei Körpern bestehen, aus einem säureartigen, dem der erste Chlorophyllstreifen angehörte, und aus einem basischen, dem die drei letzten Streifen des Chlorophylls zukämen und der, da er spektroskopische Analogien mit Blutfarbstoff darbietet, den eigentlichen Farbstoff der Pflanze darstellte. Ich habe nun wirklich einen Körper durch Spaltung des Chlorophylls mit concentrirter Salzsäure erhalten, der den ersten Chlorophyllstreifen sehr schön und deutlich zeigt. Die Lösung dieses Körpers zu einer mit Chamäleon vorsichtig oxydirten Oxyhämoglobinlösung gebracht, gibt ein dem Chlorophyll sehr ähnliches Spectrum mit vier Streifen. Den zweiten, basischen Körper direct vom Chlorophyll abzuspalten, oder besser,

denselben darzustellen, gelang mir nicht, doch bin ich auf einem anderen Wege zur Ueberzeugung gelangt, dass meine Vermuthung, die Constitution des Chlorophylls betreffend, wahrscheinlich richtig sei. Ich habe nämlich alkoholische violette Extracte von Veilchen und anderen Blumenblättern untersucht und gefunden, dass sie durch Reductionsmittel (Schwefelammonium) durch mehrere Uebergangsfarben hindurch in grüne Lösungen verwandelt werden, ganz von der Farbe der grünen Blätter, und dass nur diese grünen Lösungen die drei Streifen des Chlorophyllspectrums geben, die nach Wegnahme des ersten, von einem säureartigen Körper herrührend, zurückblieben. Es ist also wahrscheinlich, dass der Blumenfarbstoff das zweite basische Spaltungsproduct des Chlorophylls darstellt, und dieser ist es, der spectroscopische Analogien mit oxydirtem Oxyhämoglobin aufweist. (Näheres habe ich hierüber in einer Abhandlung angegeben, die demnächst in den Sitzungsberichten der k. Akademie in Wien erscheinen wird). — Nun, hiemit haben wir jedoch die Beweise für die Darwin'sche Theorie, die uns bei der Untersuchung des Chlorophylls in die Hände fielen, noch nicht erschöpft. Schon vor langer Zeit haben Forscher angegeben, der grüne Farbstoff mancher Infusorien sei Chlorophyll, oder demselber mindestens sehr ähnlich. Es wurden diese Angaben vielfach bestritten und trotzdem tauchten sie immer wieder auf. — Nun hat in neuester Zeit Pocklington angegeben, der grüne Farbstoff in den Flügeldecken der Canthariden sei Chlorophyll. Ich habe nun Cantharidentinctur spectrocopisch untersucht und kann es vollkommen bestätigen. Man sieht ein schönes Chlorophyllspectrum, das vom anderen nur dadurch sich unterscheidet, dass der dritte Streifen sehr schwach, kaum sichtbar ist; doch wurde dieser dritte Streifen von den meisten Forschern auch bei Untersuchung von wirklichen, aus frischen Blättern gewonnenen Chlorophyllauszügen übersehen.

Wir haben nun auch einen Uebergang vom pflanzlichen zum thierischen Farbstoff wahrscheinlich gemacht und mit

der Constatirung der Thatsache, dass es wirklich Thiere (Chanthariden) gibt, deren Pigment dem Pflanzenpigment analog ist, schliessen wir für heute die kleine Reihe unserer vergleichend chemischen Betrachtungen.

Man kann für die Darwin'sche Theorie keine mathematischen Beweise beibringen. Nothwenig ist es daher, die Zahl der Thatsachen möglichst zu vermehren, die als Beweise gelten können. Eine solche Bereicherung kann der Darwin'schen Theorie von der angewandten Chemie zukommen, die zu diesem Zweck meines Wissens noch nicht ausgebeutet wurde. Es liegt schon ziemlich viel vergleichend chemisches Material vor, jedoch zum grossen Theil ungesichtet. Wie diese Sichtung angegriffen, und in welcher Weise das Material selbst vermehrt werden könnte, davon habe ich es gewagt ihnen heute eine kleine Probe vorzulegen.

Ueber Coordinationsanomalien symmetrischer Körperbewegungen.

Ein Vortrag, gehalten im naturw.-medic. Vereine zu Innsbruck im Dezember 1875

von

M. J. Dietl.

Meine Herren!

Das unabweisliche Bedürfniss, seelische Acte und seelische Zustände mit den Zuständen des centralen Nervensystems in causalen Zusammenhang zu bringen, hat von jeher die Physiologen und Psychologen in gleich hohem Grade beschäftigt. So sicher wir aber aus den zahllosen Beobachtungen und Experimenten, welche um dieses Problemes willen angestellt worden sind, so sicher wir erfahren haben, dass ein solcher Zusammenhang in der That existirt, so armselig ist es noch mit dem Werth der Errungenschaften bestellt, wie sie aus diesen Beobachtungen fliessen, wenn wir als centrales Nervensystem jene graue Masse desselben auffassen, von der wir die Ueberzeugung hegen, dass sie der Heerd der seelischen Verrichtungen ist, die Werkstätte, wo alle die verschiedenen Sinnesreize verarbeitet, in Empfindungen, Vorstellungen und in Willen umgesetzt werden.

Vom Standpunkte der beschreibenden Anatomie stellt das Hirn und das Rückenmark, bei wirbellosen Thieren ein Bauchstrang und die Ganglienknoten das centrale Nervensystem dar. Vom Standpunkte der Nervenphysiologie sollten wir jene faserführenden Partien dieses anatomischen Com-

plexes ausschliessen, denen erwiesenermassen nur Leitungsvorrichtungen obliegen und uns nur auf die graue Substanz beschränken, welche die Nervenzellen birgt und in der wir eben die eigentliche Geburtsstätte der Empfindungen, Vorstellungen und Willensäusserungen vermuthen. Diese letzte Substanz also ist es, welche der Forschung so manchfache Schwierigkeiten entgegensetzt und die uns von ihrem eigensten Wesen noch wenig Sicheres enthüllt hat. Das Experiment vermag auch den strengen Anforderungen der Exactheit hier nicht so leicht nachzukommen und hat es schon viele Bausteine aufeinandergeschlichtet, die allerdings die Spuren eines rohen Meissels zumeist nicht verbergen können, so kommt doch bald die harte Kritik, die oft genug den kaum begonnenen Bau wieder dem Erdboden gleichmacht. Manches Materiale wird aber dauernd nutzbar bleiben, manches wird noch herbeigeschafft werden, und da wir über den Plan so ziemlich im Reinen sind, so wird es fürderhin eben einmal des Meisters bedürfen, der auch einen haltbaren Mörtel zu bereiten versteht.

Man untersucht die Functionen, die das Nervengewebe leistet, sei es der weissen leitenden Substanz, sei es der grauen zelligen Substanz, nach zwei Richtungen, ob sie nämlich der sensitiven oder der motorischen Sphäre angehören. Die Mittel, deren man sich dazu bedient, sind entwede solche, welche die Nerventhätigkeit anregen, oder sie aufheben: wir können die Nervensubstanz sei es chemisch, thermisch, mechanisch oder electrisch reizen, wir können aber auch die Nervensubstanz zerstören, Leitungen unterbrechen, den organischen Zusammenhaug aufheben. Auf diese Eingriffe antwortet der Nerve oder das Nervengewebe seinem Wesen gemäss; eine gereizte Nervensubstanz motorischer Natur löst Bewegungen aus in den an der Peripherie gelegenen contractilen Fasern, in der Musculatur; wenn auf Substanz sensitiver Natur ein Reiz einwirkt, so resultiren die manchfachsten Empfindungsformen; Durchschneidung eines motorischen Nerven erzeugt Bewegungslähmung, die der sensitven

Gefühllosigkeit an den von den Nerven versorgten peripheren Theilen. So einfach jedoch diese elementaren Sätze klingen, so complicirt können sich die Verhältnisse gestalten durch die Thatsache der Reflexerscheinungen, jener Phänomene, durch welche sich so zu sagen sensitive und motorische Sphäre die Hände reichen, in welchen aber auch eine ergibige Quelle von Täuschungen gelegen ist und von Schwierigkeiten in der Analyse experimenteller Effecte.

Zwischen Reiz und Bewegung liegt Empfindung und Willen und der physiologische Zusammenhang zwischen diesen Gliedern erlaubt uns von dem einen aufs andere zu schliessen, die Wechselbeziehungen zwischen körperlichen und seelischen Zuständen zu erforschen. Diese Wechselbeziehung besteht eben in der gegenseitigen Abhängigkeit zwischen Körper- und Seelenleben. Die Physiologie befasst sich aber nur mit den äusseren Formen derselben, die der directen Beobachtung zugänglich sind.

Von den Aeusserungen jener Seelenthätigkeiten, welche in unmittelbarem Zusammenhang mit der Aussenwelt stehen, und als deren Grundformen sinnliche Empfindung, gewollte Bewegung und Vorstellung aufzustellen sind, sind es besonders die Bewegungen, die heute unser Interesse in Anspruch nehmen mögen.

Die Bewegungen sind normaler Weise gewollte Bewegungen, in dem Sinne als active Bewegungen. Wir rechnen hieher nämlich auch jene Bewegungen, welche schon aus dem instinctiven Leben fliessen, nicht dem freien Bewusstsein entspringen, nicht durch die klare Vorstellung eines ganz bestimmten Zweckes bedingt werden, nicht durch einen klar bewussten Willensact entstehen: der Wille verleiht im gesunden Organismus der Bewegung die Zweckmässigkeit, mag er sich nun im dunklen Reiche der Instinkte verlieren, oder der hellen Sphäre des Bewusstseins angehören. Bei den symmetrischen Muskelbewegungen, die oft genug unbewusst ausgeführt werden, z. B. beim Gehen, beim Blick, bei der Stellung der Augenaxen liegt nun die Zweckmässigkeit vornehm-

lich in einem harmonischen Zusammenwirken, in der Coordination.

Das Zustandekommen dieser Zweckmässigkeit kann aber wesentlich gestört werden, wenn Bedingungen vorliegen oder gesetzt werden, welche den Willensimpuls unmittelbar oder mittelbar alteriren. Auf diese Weise kommen Bewegungserscheinungen zu Stande, die nicht mehr den Stempel ungetrübter Willensäusserung tragen, sondern anderen Gesetzen folgen, die festzustellen eine noch unvollendete Aufgabe ist.

Wir haben, meine Herren, schon oben angedeutet, dass der Einfluss des Willens auf den Bewegungsmechanismus vernichtet werden kann durch Eingriffe in die motorischen Leitungsbahnen. Man hat jedoch auch in den eigentlichen Nervencentren nach den Stellen geforscht, in welchen die Veranlassung zu den gewollten Bewegungen zu suchen ist; zu dem Ende hat man am Hirn an verschiedenen Stellen Verletzungen gesetzt, den Erfolg beobachtet und gedeutet.

Man hat gefunden, dass bei Warmblütern die Abtragung der grossen Hirnhemisphären keinen Einfluss auf die Art der Bewegung ausübt. Derartig operirte Vögel z. B. laufen gerade aus, wenn sie aus ihrem soporösen Zustand, der in der Verletzung bedingt ist, aufgescheucht werden, sie schwanken nicht, balanciren, ohne das Gleichgewicht zu verlieren und putzen die Federn, wenn sie von Ungeziefer belästigt werden. Die Bewegungen sind coordinirt, der Muskelsinn ist vorhanden, Lähmungen sind in den Muskeln nicht eingetreten.

Ganz anders benehmen sich Thiere nach Verletzung des Kleinhirns: es treten Gleichgewichtsstörungen in den Vordergrund; der Gang ist schwankend, die Muskeln zittern, die hinteren Extremitäten werden oft gestreckt, der Hals und Kopf verdreht; der Wille ist seines Einflusses auf die Bewegungen beraubt, die Thiere sind nicht mehr im Stande ihre Bewegungen zu einem zweckmässigen Zusammenwirken zu coordiniren.

Im Allgemeinen haben uns die zahlreichen in dieser Richtung ausgeführten Versuche ergeben, dass im Grosshirn

überwiegend die höheren seelischen Functionen ablaufen, während die Bewegungen ihre Regelung durch Vermittlung des Kleinhirns finden, so dass diess so gut wie ausschliesslich der motorischen Sphäre angehört und besonders der Regulation der symmetrischen Körperbewegungen vorsteht. Die Bemühungen nun, die Beziehung zwischen seelischer Thätigkeit und Nervencentrum zu detailiren und zu localisiren, führten unter anderem zur Beobachtung ganz eigenthümlicher Erscheinungsreihen, die für sich selbst schon durch ihre Präcision ein abgeschlossenes Ganzes bilden und unter dem theilweis angefochtenen Ausdruck „Zwangsbewegungen“ bekannt sind.

Man hat nämlich gefunden, dass Thiere, denen gewisse Hirntheile, vornehmlich Seh- und Streifenhügel, Hirnschenkel und Brücke einseitig verletzt werden, sich nur in einer bestimmten durch die Art der Operation präcisirten Richtung zu bewegen vermögen. Man glaubt sich berechtigt, anzunehmen, dass dieser abnormen Bewegungsform nicht eine Functionsunfähigkeit der centralen grauen Substanz zu Grunde liege, sondern lediglich eine Alteration motorischer Bahnen. Diese Bewegungen sind auch, wie sich aus der folgenden Schilderung ergeben wird, nicht als direct uncoordinirt aufzufassen, sondern sie erlangen eben durch eine eigenthümliche Coordination eine solche präcisirte Abnormität. Die Erscheinungen anomaler Coordination bei symmetrischen Körperbewegungen liegen mir speciell als Vorwurf vor und wenn ich nebenbei auf andere Coordinationsstörungen zu sprechen komme, so sollen diese letzteren den ersteren nur zur Folie dienen, ohne auf irgend eine Ausführlichkeit Anspruch erheben zu können.

Ich will nun, meine Herren, vor Allem die Hauptformen dieser sogenannten Zwangsbewegungen, wie sie vornehmlich durch Flourens, Longet, Magendie, Brown Sequard und Schiff studirt wurden, skizziren. Die Experimente wurden an vierfüssigen Säugethieren vorgenommen.

Man unterscheidet: 1. Die Reitbahnbewegung, auch Manègebewegung genannt; die operirten Thiere bewegen sich

statt in gerader Linie in grösseren oder kleineren Kreisen just so wie die Pferde im Circus. Diese Form tritt auf nach Verletzung eines Sehhügels oder Hirnschenkels und zwar so, dass wenn der vorderste Theil des Sehhügels geschädigt ist, das Thier im Sinne der verletzten Seite läuft, im Sinne der gesunden dagegen, wenn der hintere Theil des Sehhügels oder der Hirnschenkel getroffen wurde. Eine Abart dieser Bewegungsform ist die, dass das Thier bei seinen Bewegungskreisen einen Hinterfuss als Centrum nimmt und die Längsaxe des Thieres den Radius des Kreises darstellt, oder dass, wie man sich ausdrückt, das Thier traversirt; sie wird veranlasst durch Verletzung des hinteren Theils der Hirnschenkel, wobei wahrscheinlich die Brücke in Mitleidenschaft gezogen ist.

2. Sind es Rollbewegungen, schnelles Wälzen um die Längsaxe. Sie erscheinen besonders nach Verletzung der Querfasern der Brücke oder des mittleren Kleinhirnstiels.

3. Hastiges unaufhaltsames Vorwärtslaufen oft mit Ueberschlagen des Körpers nach vorn, oder ähnliche Bewegungen nach rückwärts — sie werden beobachtet nach Ausschneidung des Streifenhügels bei gleichzeitiger Abtragung des Grosshirns oder Kleinhirns.

Trotz der manchfachen und zahlreichen Experimente, die über diesen Gegenstand angestellt wurden, und obgleich die Autoren über die wesentlichen experimentalpathologischen Prämissen der Operation einig sind, gehen sie doch ebenso in der Deutung der Erklärung dieser Erscheinung auseinander.

Im Allgemeinen wird schon die Berechtigung der geläufigen Bezeichnung „Zwangsbewegung“ angefochten, da man sich doch darunter vorstellen muss und sich auch vorgestellt hat, die Bewegung selbst sei schon als solche die unmittelbare Folge des operativen Eingriffs in eines der Basalgebilde des Hirns, also der Streifenhügel, Sehhügel, Vierhügel, der Hirnschenkel und der Brücke und dass die Richtung und die Art der Bewegung eben davon abhängt, welches der genannten Gebilde verletzt wurde.

In der That gelingt es auch nicht den Beweis herzu-

stellen, dass in der Operation selbst der Impuls zur Bewegung liege, dass also letztere gewissermassen als convulsivische zu betrachten seien und so unmittelbar in der Operation ihren Grund finde. Die Bewegungen erfolgen nämlich gewöhnlich erst auf äussere Reize und dann in der ihr jeweilig charakteristischen Form, worauf sie freilich oft bis zur Ermüdung andauern, oder bis ihnen ein äusseres Hinderniss eine unübersteigliche Grenze setzt.

Die Erklärungen dieser Bewegungsformen streifen oft ans Abenteuerliche. So gründete Magendie, auf seine Angabe hin, dass die Thiere nach Verletzung des Streifenhügels sua sponte einen unüberwindlichen Trieb vorwärts zu laufen zeigen, die Theorie, die Streifenhügel seien das Centrum einer Kraft, welche die Rückwärtsbewegung anstrebt; ist dieser Kraft ihr physiologisches Substrat benommen, so wirkt allein und präponderirend eine antagonistische Kraft der Vorwärtsbewegung, die im Kleinhirn residirt. Im intacten Zustand des Thieres sollen die Kräfte sich das Gleichgewicht halten. Schiff hat jedoch gezeigt, dass die Vorwärtsbewegung gar nicht sua sponte als directer Einfluss der Operation auftritt, sondern dass erst irgend ein neuerlicher Reiz die genannten Bewegungen auslöse, dass dieselben also über reflectorische Anregung entstehen — dagegen gibt er zu bedenken, wie bei dieser Operation die cerebralen Bewegungsquellen im Kleinhirn von den Hemisphären, also von dem Organ für das Bewusstsein, von dem Sitze der Vorstellungen getrennt wurden: das verletzte Thier flieht, hat aber keinen Maassstab mehr für die Bemessung der Gefahr und ihrer Entfernung; der Bewegungsmechanismus ist der aus den Vorstellungen fliessenden Direction bar geworden und geht eben maschinenmässig fort, bis Ermüdung oder sonstige Hindernisse seine Action sistiren.

Grössere Schwierigkeiten stellen sich der Erklärung der Reitbahnbewegung entgegen. Man hatte a priori drei Möglichkeiten vor sich: 1. eine einseitige Convulsion, 2. eine einseitige Lähmung, 3. Convulsion auf der einen, Lähmung

auf der anderen Seite. In jedem Falle würde für die Bewegung ein einseitiges Uebergewicht resultiren, welches eine geregelte Coordination unmöglich macht. Schiff hat auch hier wieder dargethan, dass die Annahme von convulsivischen Wirkungen der Operation unstatthaft sei, dass auch hier die Bewegung nicht als wirkliche Zwangsbewegung unabhängig vom Willen des Thieres oder von reflectorischen Einflüssen zu Stande komme. Er hat dagegen wahrscheinlich gemacht, dass partielle Lähmungen hier im Spiele seien, er beobachtete nach der Operation z. B. am linken Hirnschenkel eine Deviation des Halses nach rechts und ein Abweichen des linken Vorderfusses nach aussen, des rechten nach innen, er bringt diese abnorme Stellung mit einer einseitigen Lähmung der Beuger der Halswirbelsäule in Zusammenhang und sieht die Manègebewegungen als unmittelbare Folge dieser anomalen Haltung des Kopfes an und der Bemühungen die Halswirbelsäule zu fixiren. Die Hirnschenkel werden also die motorischen Bahnen enthalten, auf welchen vom Hirn aus die willkürlichen Bewegungen der Halswirbelsäule und die Abduction und Adduction der Vorderfüsse beeinflusst werden. So plausibel diese Theorie ist, so kann doch nicht verschwiegen werden, dass sie mit den anatomischen Thatsachen, soweit sie über den Faserverlauf wie er hier in Betracht kommt, bekannt sind, nicht vollends in Einklang gebracht ist. Wir kommen übrigens später noch auf dieses Phänomen zu sprechen.

Um der Rollbewegungen nicht zu vergessen, so gipfelt die von Schiff gegebene Erklärung darin, dass durch die Operation eine Verdrehung der ganzen Wirbelsäule um ihre Axe stattfinde und das Thier in dem Bestreben, seine Wirbelsäule zu fixiren, zu dieser absonderlichen Bewegung veranlasst werde.

Auch diese Schiff'sche Theorie von den partiellen Paralysen oder Paresen ist aber keineswegs zur Evidenz erwiesen. Es ist sogar leicht möglich, ihr eine andere Annahme entgegenzustellen, wie sie aus klinischen Beobachtungen an

Menschen abgeleitet wurde. Es sind nämlich ähnliche Bewegungen in der That bei Menschen gesehen worden; bei diesen Krankheitsfällen liess sich jedoch nirgends eine Lähmung nachweisen. Dagegen haben derartige Kranke bei sonst ungetrübten Bewusstsein angegeben, sie müssen solche Bewegungen ausführen, indem sie fürchten, sonst sicher niederzustürzen. Sie waren also von Wahnvorstellungen befangen, von unrichtigen Vorstellungen über die Beziehung der Stellung ihres Körpers zu den Aussendingen. Ein Kranker, der an einer Degeneration des Kleinhirns litt und nach rückwärts lief, behauptete, er müsse eben nach rückwärts laufen, indem er sonst gewiss rücklings niederstürze. Im Jahre 1848 kam in Wien ein Mädchen zur Beobachtung, welches sich von Zeit zu Zeit mit dem Ausdruck grosser Angst im Bette wälzte, weil sie von der Vorstellung befangen war, es werde das Bett aufgehoben und sie falle heraus. Wenn aber in diesen Fällen ohne Zweifel keine Lähmungen, sondern lediglich Wahnvorstellungen im Spielewaren, psychische Störungen, als Folge von Erkrankung des Nervencentrums, so bleibt doch immer noch die Frage berechtigt, ob wirklich auch bei den früher geschilderten experimentellen Effecten nur solche Wahnvorstellungen als Ursache der Coordinationsanomalien anzusehen seien. — Alle diese Coordinationsanomalien von denen bislang die Rede gewesen, traten uns als eine Folge operativer Eingriffe oder Erkrankungen an verschiedenen Partien des Hirns selbst entgegen. Es gibt aber auch noch andere Ursachen, welche dergleichen Störungen symmetrischer Körperbewegungen veranlassen können; ich erwähne hier vor allem die Verletzung der halbzirkelförmigen Kanäle im Gehörorgan. Diese von Flourens zuerst augestellten Versuche wurden späterhin von Goltz, Löwenberg und neuester Zeit von Breuer und Cyon studirt. Wenn man bei Tauben oder Hühnern (Vögel eignen sich der anatomischen Verhältnisse wegen am besten) auf der einen Seite z. B. einen horizontalen Bogengang durchschneidet, so machen die Thiere pendelartige Bewegungen mit dem Kopfe und

zwar in einer horizontalen Ebene. Diese pendelartigen Bewegungen lassen bald nach, wenn der Bogengang nur einer Seite durchtrennt wurde, sie werden aber sofort sehr heftig, wenn dann auch der correspondirende Bogengang der anderen Seite durchschnitten wurde. Nun sind die Thiere auch ihres Gleichgewichts beraubt, sie müssen sich ausser den Füssen noch mit den Flügeln und dem Schwanz stützen; die Pendelbewegungen werden immer intenser und gehen endlich in allgemeine Körperbewegungen über, die oft auch den Charakter der Manègebewegungen annehmen; der Kopf wird in den Ruheperioden in einer ganz aparten Stellung gehalten. Für diese merkwürdige Bewegungsanomalie liegen folgende Erklärungen vor: Schon durch Flourens wurde die Ansicht ausgeschlossen, dass Verlust des Gehörs oder Taubheit dabei im Spiele sei. Thiere, welche durch Verletzung der Schnecke taub gemacht werden, erleiden noch keinen Verlust des Gleichgewichts; diese Bewegungen haben also mit Insultirung des Acusticus nichts zu thun. Goltz führt alle diese Störungen auf Verlust des Gleichgewichtes zurück. Bei unverletzten Bogengängen ist den Thieren eine continuirliche Reihe von Empfindungen geboten, welche ihnen vor allem eine richtige Vorstellung von der Lage und Haltung des Kopfes bieten und dadurch wieder die Erhaltung des Gleichgewichts ermöglichen. Löwenberg dagegen spricht die Bewegungsanomalien nach der Operation als eine Folge reflectorischer Reizung jener Nerven an, die in den häutigen Bogengängen verlaufen. Wenn die Goltz'sche Theorie richtig ist, so muss schon eine abnorme Kopfstellung als solche zu Gleichgewichtsstörungen Anlass geben, und in der That haben die Versuche von Cyon dies Resultat ergeben; wenn Hunden die Musc. recti capitis durchschnitten wurden, so war der Gang unsicher und schwankend. Cyon hat ferner bei Tauben den Kopf durch einige Näthe an der Brustgegend in der Weise befestigt, wie es der Kopfstellung entspricht, die nach Verletzung der häutigen Bogengänge oft auftritt, so nämlich, dass das occiput seitlich nach unten gestellt war

Es erfolgten wirklich ähnliche Erscheinungen in der Bewegungssphäre. Auch Drehbewegungen zumeist nach einer bestimmten Seite wurden beobachtet.

Es scheint also in der That die Kopfstellung als solche zu sein, mit welcher die räumliche Vorstellung der Umgebung in Bezug auf den eigenen Körper correspondirt. Auch beim Menschen wird eine ungewohnte Kopfstellung zu einer Quelle von Täuschungen bei Wahrnehmungen des Gesichts- und Gehörsinns. Lage und Entfernung der Gegenstände, Ursprung und Richtung des Schalls werden nicht mehr richtig geschätzt und falsch aufgefasst. Tauben, bei denen durch prismatische Gläser ein künstlicher Strabismus erzeugt wurde, zeigten ebenfalls Störungen des Gleichgewichts, ja sogar oft pendelartige Bewegungen des Kopfes und Manègebewegungen des Körpers.

Wie bemerkt hat die Durchschneidung der horizontalen Bogengänge Verlust des Gleichgewichts zur Folge, wobei derselbe mit den charakteristischen Pendelbewegungen des Kopfes in einer horizontalen Ebene eingeleitet wird. Ganz analoge Erscheinungen treten in den Vordergrund bei Durchschneidung der verticalen Bogengänge, nur dass jetzt auch die Pendelbewegungen in einer verticalen Ebene erfolgen, also von oben nach unten, wobei die Thiere oft nach vorne oder rückwärts überpurzeln. Die Bogengänge stehen also in einer genau bestimmten Beziehung zu den Dimmensionen des Raumes. Die Art der beschriebenen Bewegungen und deren Richtung lassen keinen Zweifel übrig, dass die Bogengänge mit gewissen räumlichen Vorstellungen in Beziehung stehen, so dass durch Vermittlung der in ihnen verlaufenden und in ihnen endigenden Nervenfasern fortwährend eine Reihe unbewusster Empfindungen zugeführt werden, die direct zu unbewussten Schlüssen über die Stellung des Kopfes im Raume führen. Wird dem Thier nur ein horizontaler oder ein verticaler Bogengang verletzt, so zeigt das Thier auch nur kurze Zeit und in geringem Grade die beschriebene Bewegungsform: es vermag sich mit Hülfe des erhaltenen cor-

respondirenden Bogengangs zu orientiren. Werden zwei correspondirende Bogengänge durchtrennt, so ist die Alteration viel tiefer und dauert länger und zwar so lange, bis die Thiere wieder im Stande sind, sich theilweis neuerdings richtigere Urtheile über die Haltung ihres Kopfes zu bilden, wie man es in günstigen Fällen, wo die Operation ohne nachtheilige Folgen für das benachbarte Gehirn geblieben war und Erholung eintrat, beobachtete. Sobald man aber, und das ist sehr wichtig, dem Thier durch eine noch so leichte Stütze den Kopf fixirt, vermag es wieder sicher zu stehen, hält sich vollkommen im Gleichgewicht, so lange, bis durch irgend eine Veranlassung der Kopf aus der richtigen Lage gebracht wird, worauf von Neuem die Pendelbewegungen beginnen, die bald in allgemeine, anomal oder ganz und gar nicht coordinirte Körperbewegungen übergehen. Eine richtige Vorstellung von der Stellung des Kopfes wäre somit die directe Bedingung für das Gleichgewichtsgefühl und die Bogengänge tragen demnach indirect zur Unterhaltung desselben bei, indem sie uns über die Stellung des Kopfes unterrichten.

Anders als die Gleichgewichtsstörungen müssen aber nach Cyon die sie begleitenden zwangsartigen Bewegungen aufgefasst werden; diese tragen nämlich nach seiner Angabe den Charakter der Krämpfe an sich und bezeugen dadurch, dass sie besonders heftig unmittelbar nach der Operation auftreten, ihren Ursprung aus einem durch die Operation in den Bogengängen gesetzten Reiz, sind also reflectorischer Natur. Es treten eben erst die Pendelbewegungen des Kopfes auf, die ein Maximum erreichen und dann erst in allgemeine Zwangsbewegungen des Körpers übergehen, welche bis zur vollständigen Erschöpfung andauern. Nach Cyon's Ansicht entstehen bei der Durchschneidung eine Reihe anomaler Gehörsempfindungen, also Wahnvorstellungen, bei beiderseitiger Durchschneidung ein wahrer Gehörschwindel, der eben die heftigen Kopfbewegungen veranlasst. Ist der Bogengang nur auf einer Seite durchschnitten, so vermag der intacte andere

Bogengang den Effect des Gehörschwindels zu überwältigen. Cyon schliesst ferner, dass die Empfindungen, welche die Thiere mit gesunden Bogengängen über die Stellung des Kopfes unterrichten, wahrscheinlich Gehörsempfindungen seien, übrigens vereint er wie wir gesehen haben, die Theorie von Goltz und Löwenberg.

Ebenso interessant ist eine Reihe vorläufig angekündigter Versuche an Fröschen, denen die Bogengänge theilweis zerstört wurden. Bei Durchschneidung der horizontalen Bogengänge tritt Verzerrung des Kopfes ein; das Thier springt auch nicht geradeaus, sondern seitwärts im Winkel und beschreibt auf diese Weise, da es immer im gleichen Sinne abweicht, nach mehreren Sprüngen einen grösseren fast regelmässigen Kreis. Beim Schwimmen senkt es abwechselnd die eine, dann die andere Körperhälfte, so dass die Bewegungen schwankend werden. Nach Durchschneidung der kleinen Verticalkanäle springen die Frösche geradeaus in die Höhe, wobei sie sich oft um ihre Queraxe überschlagen — das Schwimmen geschieht im Kreise. Nach Durchtrennung des grossen Verticalcanals springt der Frosch auch geradeaus, wälzt sich niedergefallen um die Längsaxe und dreht sich beim Schwimmen um die Längsaxe, wobei er zugleich eine verticale Stellung einzunehmen bestrebt ist, so dass er tanzende Bewegungen nachahmt.

(Der Vortragende demonstrirt nun derartige Bewegungsanomalien an schwimmenden Fröschen, denen das innere Ohr verletzt worden war.)

Durch diese Skizze habe ich, meine Herren versucht, Ihnen einen Ueberblick zu bieten über die wichtigsten Coordinationsanomalien wie sie von verschiedenen Forschern an symmetrischen Bewegungen der Wirbelthiere beobachtet wurden. Es liegen aber auch eine Reihe von Erfahrungen vor, die über den gleichen Gegenstand an wirbellosen Thieren, namentlich an Insekten gemacht wurden und die in der vergleichenden Nervenphysiologie von Werth zu werden versprechen.

In den letzten Ferienmonaten hatte ich einmal behufs

einer histologischen Untersuchung einer lebenden Fliege das facettirte Auge abgetragen und bin dann mit einer Nadelspitze in die Wunde eingedrungen. Als die Fliege wieder frei gelassen war, fiel mir auf, dass sie beharrlich im Kreise herumlief; ich wiederholte das Experiment öfter mit gleichem Erfolge und änderte die Operationsmethode dahin ab, dass ich die Fliegen mit einer Nadel zwischen die Augen in den Kopf stach und zwar so, dass der Stichkanal etwas seitwärts abwich. So habe ich in Gesellschaft eines befreundeten Fachgenossen, des Herrn Emil Schütz aus Prag, vorerst an Musca domestica sehr zahlreiche Beobachtungen angestellt und auch bald bemerkt, dass die Reitbahnbewegungen, welche bald in grossen, bald in kleinen Kreisen erfolgen, nach der unverletzten Seite hin eingeschlagen werden. Es lag nahe, diese Versuche auch anderen Insekten auszuführen: der Erfolg war auch in der That für alle gleich; ich operirte Käfer, Immen, Zweiflügler, Schmetterlinge, Bolde und Wanzen, sowie auch Asseln und beobachtete stets dieselben Bewegungsanomalien. Nicht alle Insekten eignen sich gleich gut, bei Fliegen muss man erst die Flügel stutzen, um den Operationseffect besser studiren zu können. Sehr geeignet finde ich Ameisen (formica rufa), bei denen der Versuch mit grosser Wahrscheinlichkeit jedes mal gelingt, nicht minder sicher kann man an Bienen operiren. Ueberaus elegant nimmt sich die Wirkung einer solchen Verletzung, wenn sie gelungen war, an Schmetterlingen aus, indem die bunten Falter in Schraubentouren aufwärts und dann in wirbelnden Kreisen davon fliegen.

Fern von der Universität und aller Einsicht in die Literatur bar, hatte ich mich darauf beschränken müssen, das Gelingen solcher Versuche an allen Gattungen der Gliederthiere festzustellen. Begreiflicherweise bin ich auch in der Eruirung der Versuchsbedingungen nicht sonderlich weit gekommen, zumal ich in der vergleichenden Anatomie nicht Fachmann bin, doch habe ich schon a priori annehmen zu müssen geglaubt, dass bei der Methode meiner Operation

entweder eine Hälfte des oberen Schlundganglions oder die Commissur zwischen den beiden Schlundganglien verletzt werde. Zugleich wurde ich auch von Herrn Prof. Kölliker, der sich zufällig in Marienbad befand und den ich von meinen Versuchen erzählte, darauf aufmerksam gemacht, dass von französischen Forschern in ähnlicher Richtung Untersuchungen an wirbellosen Thieren angestellt worden seien. Das Gleiche wurde mir nach meiner Ankunft in Innsbruck von Herrn Prof. Heller bedeutet. Und in der That liegen auch ausser einigen unbedeutenden älteren Beobachtungen zwei neue Studien von Faivre und von Yersin vor, von denen besonders ersterer in einer reizend geschriebenen Abhandlung den Gegenstand ebenso klar als übersichtlich behandelt.*) Faivre arbeitete nur mit Schwimmkäfern, Yersin an Schaben und Schrecken, so dass ich für meine Person nur das voraus habe, dass von mir die Versuche an Thieren aus sämmtlichen Klassen der Arthropoden angestellt wurden. Ueberhaupt scheint dieser Gegenstand das Loos zu theilen, immer wieder von Neuem entdeckt zu werden, denn auch Faivre findet sich (in Hinsicht auf andere uud vornehmlich auf Yersin) bemüssigt zu bemerken: „Obgleich uns die Interessen der Wissenschaft viel höher stehen, als die unnütze Frage nach der Priorität, können wir doch nicht unterlassen, beiläufig zu bemerken, dass wir unsere Entdeckungen in vollständiger Unkenntniss derer unserer Vorgänger gemacht haben.“

Ehe ich Ihnen, meine Herren, die Resultate jener nicht uninteressanten französischen Arbeit mittheile, wollen wir vorerst einen flüchtigen Blick auf die Organisation des Nervensystems der wirbellosen Thiere werfen. Die wichtigsten Partien der Nervenmasse sind auch hier im Kopfe untergebracht und zwar so, dass eine bilaterale Portion über und eine gleiche unter dem Schlunde sich findet; man nennt diese Portionen das Ober- und Unterschlundganglion.

---

*) Annales des scienc. nat. Zool. T. 8, 1857.

Sie sind beide durch faserführende Commissuren verbunden und bestehen aus einer punktförmigen Neuroglia, in welche die feinen Nervenfasern und wohlgebildeten Ganglienzellen eingelagert sind. Sämmtlichen Kopfnerven geben sie den Ursprung, unter diesen sind die Augen- und Antennennerven bei weitem die vorzüglichsten und stärksten. Besonders die Augennerven bilden bei grossäugigen Insekten oft selbst wieder so bedeutende gangliöse Anschwellungen, dass diese über das Hirn prävaliren. Vom Unterschlundganglion zieht unter dem Dauungskanal, also an der unteren Seite des Thieres das Bauchmark durch den Körper in Form zweier Stränge, die wohl auch zu einem einzigen verschmelzen können. In diesen Fasersträngen sind an verschiedenen Stellen wieder gangliöse Massen von derselben Struktur eingelagert, wie sie das Ober- und Unterschlundganglion zeigt. Jedes solche Ganglion ist für sich ein Nervencentrum, das durch die Verbindungsstränge des Bauchmarks mit den übrigen in Rapport steht. Sie versorgen die Innervation des Körpers ausser den Kopf. Die Anordnung der Ganglien ist verschieden und für die einzelnen Ordnungen charakteristisch. Im Allgemeinen muss man es als eine höhere Organisation ansprechen, wenn mehrere Nervenknoten in einen einzigen zusammengedrängt sind. Ich zeichne als Beispiel ein Schema des Nervensystems vom Blutegel und von der Bremse und überreiche Ihnen hier einen Atlas von Leydig über das Nervensystem wirbelloser Thiere, aus dem Sie, meine Herren, durch verschiedene theils schematische, theils naturgetreue Bilder eine Anschauung gewinnen mögen. (Der Vortragende demonstrirt ferner Präparate des Nervensystems von Blatta, Dytiscus, Formica, Apis und Musca).

Auch die Organisation der Schlundganglien, die wir ruhig das Hirn dieser Thiere nennen dürfen, bietet grosse Verschiedenheiten dar; das Oberschlundganglion ist bei Gliederthieren, denen wir mehr intellectuelle Fähigkeiten zuschreiben, z. B. bei Bienen und Ameisen sehr entwickelt und relativ gross, bei den genannten Immen sogar an der Ober-

fläche mit einer Art von Windungen versehen, ähnlich den Hemisphären höherer Wirbelthiere. (Der Vortragende zeichnet und erklärt hier noch speziell das Gehirn des Schwimmkäfers.)

Die Resultate der Untersuchungen Faivre's fasse ich nun in Folgendem zusammen.

Auf gänzliche Abtragung des Oberschlundganglions wurde die Locomotion des Käfers am Boden sowie das Schwimmen geschwächt, ersteres aber ungleich mehr — der Käfer schwimmt ziemlich energisch und immer geradeaus in einer Richtung und stösst, an der Wand des Gefässes angekommen unaufhörlich gegen dieselbe; in manchen Fällen marschirte das Thier rückwärts, auch convulsivische Krämpfe wurden beobachtet.

Bei Abtragung eines Lappens bewegte sich das Thier im Kreise, sowohl beim Gehen wie beim Schwimmen, in den allermeisten Fällen im Sinne der unverletzten Seite, ausnahmsweise auch in umgekehrter Richtung, nach der verletzten Seite, die Bewegungen werden leicht bewerkstelligt. Auch ich habe oft die Beobachtung gemacht, dass z. B. Ameisen unmittelbar nach der Operation ein Paar Schritte geradeaus liefen, dann einige Touren nach der verletzten Seite beschrieben, sich aber schliesslich dauernd nach der gesunden Seite im Kreise bewegten. Ich habe ferner bei solchen Insekten, die gewöhnlich sehr schnell laufen, wie z. B. bei Blatta gesehen, dass sich bei ihren Manègebewegungen ein Unterschied in der Kraft der Füsse beiderseits schwer oder gar nicht nachweisen lässt, so dass die Thiere wohl regelmässige aber grössere Kreise beschrieben. Aber auch bei solchen Versuchsthieren, die kleinere Kreise einschlugen, konnte man bemerken, wie die Füsse beiderseits sich gleich energisch zu bewegen vermögen, wenn man nur die Thiere auf den Rücken legte; ich will sofort darauf aufmerksam machen, dass diese Beobachtung der Supposition von lähmungsartigen Zuständen nicht das Wort redet.

Bei Faivre's Versuchen schwanden nach Verlauf von mehreren Stunden die charakteristischen Erscheinungen, die Bewegungen wurden schwächer und zeigten zuletzt kaum eine regelmässige Richtung mehr. Ich hatte Gelegenheit gefunden, bei operirten Blattwanzen und Coccinellen die Manègebewegungen durch mehrere Tage hindurch gleich deutlich und ausgesprochen zu beobachten.

Zur Erklärung dieser Erscheinung nimmt Faivre eine Kreuzung der Fasern an; nach der Operation erweisen sich die Füsse der entgegengesetzten Seite, wie er sich vorsichtiger Weise ausdrückt, geschwächt, affaiblies — wie auch der Umstand zeige, dass die Thiere, nach der Operation auf den Boden gesetzt, nach der unverletzten Seite hin hängen. Die Möglichkeit, dass der einseitige Verlust des Gesichtssinnes, wie er mit der Operation verknüpft ist, die Drehbewegungen veranlasse, wird von Faivre mit Recht von der Hand gewiesen. Den Verlauf der Erscheinungen zu erklären, führt Faivre die Möglichkeit vor, dass nach Verletzung eines Lappens eine Ueberreizung des anderen erfolge, und dass dann die Drehbewegungen eintreten, welche solange andauern, bis dies Stadium aufhört worauf der gesunde Lappen die geordnete Direction übernimmt.

Noch einen Schluss zieht Faivre aus seinen Untersuchungen, und zwar aus der Beobachtung, dass nach Abtragung des oberen Schlundganglions das Schwimmen kaum, aber die Gehbewegungen des Käfers sehr leiden; er meint, dass diess darum zwei unabhängige Acte seien und jeder für sich mit dem Hirn in Rapport stehe. Das Schwimmen als solches ist vom Oberschlundganglion unabhängig, nicht so das Gehen.

Bei einseitiger Durchschneidung der Commissuren werden im Allgemeinen ganz dieselben Erscheinungen beobachtet. Bei Abtragung des Unterschlundganglions äussern die Käfer Schmerz, die Bewegung der Füsse ist zwar erhalten, sie reagiren auf Reize, aber die Thiere gehen nicht mehr und schwimmen nicht mehr; die Kraft, welche die Bewegung

auslöst und die Glieder zu dem Zweck coordinirt, ist verloren. Bei einseitiger Verletzung des Unterschlundganglions treten wieder die Drehbewegungen auf, die Thiere schwimmen in kleineren Kreisen nach der unverletzten Seite.

Faivre hat seine Experimente noch manchfach abgeändert und complicirt; er trug nämlich einseitig einen Hirnlappen ab und durchschnitt die Verbindungsstränge des Bauchstrangs an verschiedenen Stellen. Er exstirpirte den linken Hirnlappen und durchtrennte den rechten Verbindungsstrang zwischen dem ersten und zweiten Brustganglion, — dadurch waren, wie er sagt, die beiden grossen Hinterfüsse dem Einfluss des Willens entzogen. Auf den Boden gesetzt, bewegte sich der Käfer rechts, indem er sich mit den Füssen nach dieser Seite hin stiess. Nach Exstirpation des linken Hirnlappens und folgender Durchschneidung des linken Verbindungsstrangs zwischen den beiden vorderen Brustganglien, waren die beiden hinteren Füsse der linken Seite dem Einfluss des Willens entzogen. Der Käfer bewegte sich beim Gehen rechts, nun aber, indem er sich mit den Füssen anzog. Wurde der linke Hirnlappen abgetragen und der Verbindungsstrang rechts zwischen dem Unterschlundganglion und dem ersten Brustganglion durchtrennt, so waren alle Füsse rechts ausser Rapport mit dem Hirn gesetzt, der Käfer schwimmt aber mit Hilfe der linken Füsse eifrig nach rechts. Wurde unter gleichen Verhältnissen der correspondirende Verbindungsfaden links durchtrennt, so beschränkten sich die imbecillen Schwimmbewegungen auf eine Tendenz, sich nach rechts zu wenden.

Zum Schluss vergleicht Faivre das Ober- und Unterschlundganglion der Insekten mit dem Hirn höherer Thiere, wie diess schon von Newport und Siebold geschah, welche das Oberschlundganglion dem Grosshirn, das Unterschlundganglion dem Kleinhirn und dem verlängerten Mark adaequat stellten. Faivre erklärt: das Oberschlundganglion ist der Sitz des Willens und der Bewegsdirection, das Unterschlundganglion der Sitz des Impulses und das Coordinationscentrum

und wie Flourens bei einer gewollten Bewegung drei Hauptphänomene unterscheidet: den Willen, die Coordination der betheiligten Glieder und die Muskelcontraction, so gruppirt Faivre die Locomotionsacte 1. in Willen und Direction, 2. in Bewegungsreiz und Coordination; die ersteren werden durch das Oberschlundganglion, die zweiten durch das Unterschlundganglion bestimmt. Wenn man dem Insekt das Oberschlundganglion herausgenommen hat, so kann es sich nicht mehr dirigiren, aber es geht und schwimmt, hat man das Unterschlundganglion verletzt, so kann es die Glieder bewegen, aber nicht zu coordinirten Bewegungen; im ersten Falle ist die Coordination anomal, im zweiten aufgehoben. In einem directen Vergleich formulirt Faivre seine Angaben so: Wenn man einem Säugethier das Grosshirn entfernt, so kann es noch gehen, es mangelt ihm aber der Wille es zu thun; wenn man einem Insekt das Oberschlundganglion entfernt, kann es noch gehen, kann sich aber nicht dirigiren; Abtragung des Kleinhirns und Verletzung des verlängerten Markes vernichtet bei Säugethieren die Bewegung, die Verletzung des Unterschlundganglions hebt die Bewegung bei Insekten auf.

Von den Angaben Yersin's hebe ich nur hervor, dass er auch die Ganglien des Thorax am Willen und an der Coordination theilnehmen lässt. Er verletzte bei einer Heuschrecke einseitig das Ganglion metathoracicum; das Thier marschirte in Kreisen, selbst dann noch, als die von dem genannten Ganglion versorgten Beine abgeschnitten wurden. Erst als auch die vor und hinter dem Ganglion gelegenen Verbindungsstränge durchtrennt waren, traten wieder geradlinige Bewegungen ein.

Sie werden sich, meine Herren, erinnern, dass ich erwähnte, wie Schiff für die Erklärung der Coordinationsanomalien oder Zwangsbewegungen bei Wirbelthieren sich auf paretische Zustände berief; ich habe weiter angedeutet, dass bei Insekten sich dergleichen nicht nachweisen lässt; es ist auch schon durch Treviranus ausgesprochen, dass

bei Evertebraten die psychischen Functionen sich auf den ganzen Bauchstrang vertheilen. Durch die Angaben Faivre's und durch meine eigenen Beobachtungen bin ich zur Ueberzeugung gelangt, dass bei Insekten die aktive Beweglichkeit der Füsse durch die zu ihnen gehörigen Ganglien des Bauchmarkes bedingt sei, dass dagegen das harmonische Zusammenwirken und die Offenbarung gewollter und bewusster Thätigkeit ein Effect der Schlundganglien sei. In der weiteren Voraussetzung, dass das Zustandekommen zweckmässiger und vollständig geordneter symmetrischer Bewegungen auch in der Empfindung dieser Bewegung beruhe, dass also der intacte Muskelsinn gewissermassen eine stetige Controle bilde, welche selbst wieder von einem Bewegungsact zum andern zu einer Prämisse für den Willensimpuls wird, habe ich mir vorgestellt, dass die Coordinationsanomalien, wie sie bei Insekten beobachtet werden, durch ein Abhandenkommen des Muskelsinns für eine Körperseite entstehen, so zwar, dass der Wille, der im Bewusstsein keinen Aufschluss mehr empfängt, keinen Rapport über die Art der Bewegung auf der einen Seite, die Energie der Muskelbewegung ungleich auf beide Körperhälften vertheilt und dass so die Drehbewegungen zu Stande kommen. Ich hätte dann auch die Beobachtungen plausibel gefunden, dass die operirten Thiere oft erst nach der verletzten Seite laufen, indem ich es für möglich halte, dass das Uebergewicht der Energie erst späterhin sich bleibend auf eine Seite legt. Mit dieser Annahme dürfte aber die Angabe Faivre's, gemäss der die Drehbewegungen nach der unverletzten Seite hin stattfindet, auch wenn ein oder der andere Verbindungsstrang zwischen dem Schlundganglion und den Thoracalganglien durchschnitten wurde, nicht sofort in Einklang zu bringen sein. Oder, ob vielleicht auch hier durch die Operation Wahnvorstellungen heraufbeschworen werden, gemäss deren die Thiere eine bestimmte Direction einschlagen, so dass die Bewegungen sensu strictu zu Zwangsbewegungen werden? Sie sehen, meine Herren, dass es hier noch mancherlei offene Fragen gibt; vielleicht

gelingt es durch weitere Studien, in die auch Evertebraten einzubeziehen sind, einen besseren Einblick zu erlangen.

Ich kann es nun zu allerletzt nicht unterlassen, darauf hinzuweisen, dass die Experimente an Insekten sich behufs der Demonstration der sogenannten Zwangsbewegungen, oder der Coordinationsanomalien ausserordentlich für Vorlesungsversuche empfehlen: man verschafft sich das Materiale leicht, die Versuche gelingen ohne Schwierigkeit ziemlich sicher und demonstriren im Wesentlichen doch dasselbe wie die Experimente an Hunden und Kaninchen.

Auszug aus dem Vortrage: „Ueber den Kampf um's Dasein unter den Molkülen"

von

Professor Pfaundler,

gehalten in der Sitzung vom 4. Juni 1874.

Nachdem der Vortragende die Grundzüge seiner unter obigem Titel in Poggendorffs Jubelband veröffentlichten Abhandlung vorgetragen, deren Wiederabdruck hier deshalb füglich unterbleiben kann, knüpfte derselbe daran noch folgende Ausführungen:

„Auf Seite 196 der erwähnten Abhandlung habe ich bereits angedeutet, dass mehrere bisher unerklärte Erscheinungen, z. B. das Verhalten der übersättigten Lösungen, das scheinbar unmotivirte Explodiren mancher Präparate, das Wachsen der Krystalle, das Krystallinischwerden amorpher Körper z. B. stählerner Axen, die Metamorphose der Gesteine, sich aus meiner Theorie der Konkurrenz der Moleküle erklären oder doch damit in Beziehung bringen lassen.

Es sei mir gestattet, dies für einige Fälle näher auszuführen.

I. Die übersättigten Lösungen (sowie auch die überschmolzenen Körper).

Kühlt man eine gesättigte Lösung ab, so vermindert sich die mittlere Temperatur der Moleküle. Sie wird daher bei einigen derselben endlich unter jene Grenze sinken, unterhalb welcher eine krystallinische Anordnung der Moleküle

möglich ist. Da jedoch hiezu ein bestimmtes günstiges Zusammentreffen von Molekülen erforderlich ist, so wird es möglich sein, dass längere Zeit vergeht, bis ein solches günstiges Zusammentreffen stattfindet. Diese Zeit wird im Mittel desto länger sein, je weniger Moleküle anwesend sind, welche jene Grenze der Temperatur nach abwärts überschritten haben, d. h. je weniger stark die Lösung abgekühlt oder übersättigt ist. Auch die von der Masse der Moleküle abhängige Geschwindigkeit ihrer Bewegung wird hierauf von Einfluss sein müssen, weshalb im Allgemeinen die complicirten Verbindungen leichter übersättigte Lösungen bilden, als einfachere (z. B. wasserhaltige und Doppelsalze leichter als wasserfreie). Damit z. B. der erste Krystall Glaubersalz entstehen könne, müssen die in der Lösung jedenfalls theilweise dissociirten Moleküle so zusammentreffen, dass mehrere derselben sowohl für sich die Verbindung $Na_2\ SO_4\ 10\ H_2O$ bilden, als auch ausserdem mit solcher niederer lebendiger Kraft und solcher Anordnung, kurz mit all den günstigen Bedingungen sich treffen, dass ein Krystallmolekül entstehen und sich erhalten kann. Es ist eben hiebei noch zu bedenken, dass möglicherweise ein Krystallmolekül aus mehreren chemischen Molekülen bestehen kann.

Ist so einmal ein Krystallmolekül entstanden, so lässt sich leicht zeigen, dass dasselbe viel schwieriger wieder durch Stösse zerschellt wird, als es entstanden ist; denn ist eben die Mitteltemperatur der Moleküle unter jener, bei welcher die Lösung gerade gesättigt wäre, so heisst das soviel als, die Anzahl der dem krystallinischen Aufbau günstigen Moleküle ist grösser, als die der ungünstigen. Es muss dann die Krystallisation bis zum Eintritte des Gleichgewichtes fortschreiten, und zwar um so rascher, je grösser der Ueberschuss günstig situirter Moleküle über die ungünstigen und je schneller nebenbei die Bewegung (der Verkehr) der Moleküle ist. Dickflüssige Lösungen lassen sich deshalb weiter abkühlen und die eingetretene Krystallisation derselben schreitet langsamer vor, als dies bei dünnflüssigen der Fall ist.

Sind diese Anschauungen richtig, so ist auch klar, dass man über die Temperatur, bei welcher übersättigte Lösungen von selbst zu krystallisiren beginnen, nichts Bestimmtes aussagen kann. Nur insoferne zufällige Ereignisse bei sehr grosser Anzahl von Einzelfällen regelmässig werden, kann man von Mittelwerthen auch hier sprechen. Dass hiebei auch die angewandten Mengen einen Einfluss haben müsen, lässt sich auf folgende Weise ableiten. So wird es z. B. einen gewissen Grad von Concentration und eine gewisse Temperatur geben, bei welcher ein Liter übersättigter Glaubersalzlösung innerhalb eines Tages eben so oft mal krystallisirt als nicht krystallisirt, das heisst wobei unter 1000 Versuchen 500 binnen eines Tages mit Krystallisation und 500 ohne dieselbe geendet haben.

Man denke sich nun zwei solcher Versuche A und B neben einander. Es haben dann von vorne herein folgende vier Fälle gleich viel Wahrscheinlichkeit:

1. Fall	A krystallisirt	B	krystallisirt
2. „	A krystallisirt	B	krystallisirt nicht
3. „	A krystallisirt nicht	B	krystallisirt
4. „	A krystallisirt nicht	B	krystallisirt nicht.

Wären nun beide Flüssigkeitsmengen in Einem Gefässe, so würden drei Fälle mit Krystallisation und nur Einer ohne diese enden.

Die doppelte Flüssigkeitsmenge hat also nur $\frac{1}{4}$ Wahrscheinlichkeit nicht zu krystallisiren, während die einfache Menge diese Wahrscheinlichkeit nur $= \frac{1}{2}$ hatte.

Für die dreifache Menge berechnet man ebenso die Wahrscheinlichkeit, dass Krystallisation eintritt zu $\frac{7}{8}$, die, dass sie nicht eintritt, zu $\frac{1}{8}$.

Allgemein findet man: Ist die Wahrscheinlichkeit, dass eine gewisse Quantität übersättigter Lösung (oder überschmolzener Substanz) binnen einer gewissen Zeiteinheit krystallisiren werde $= \frac{1}{z}$, (Also z die Zeit, in welcher das

Krystallisiren im Mittel eintritt) so hat die n fache Quantität die Wahrscheinlichkeit $\left(\frac{z-1}{z}\right)^n$, übersättigt zu bleiben, und die Wahrscheinlichkeit $1 - \left(\frac{z-1}{z}\right)^n$ zu krystallisiren. Da $\frac{z-1}{z}$ ein ächter Bruch ist, so sieht man, dass die Wahrscheinlichkeit zu krystallisiren mit der Menge der Substanz steigt, und dass im Gegensatze hiezu kleinere Mengen viel grössere Wahrscheinlichkeit besitzen übersättigt zu bleiben.

Sollte das Verhalten sehr kleiner, in Capillarräumen eingeschlossener Mengen nicht damit zusammenhängen?

II. Das spontane Explodiren mancher Präparate.

Bei den Explosionen, von denen hier die Rede ist, geht ein System von Molekülen (oder Atomen) aus einer labilen Gleichgewichtslage in eine stabile über. Der Anlass hiezu wird durch eine Auslösung gegeben. Beim allmäligen Erwärmen ist es eine kleine Anzahl von Molekülen, welche zuvor schon momentan die höchste Temperatur besitzen und daher auch zuerst die Zersetzungs- oder Umsetzungstemperatur erreichen. Ihre Explosion liefert die Wärme für die übrigen, welche nun rasch nachfolgen. Es lässt sich nun, insbesondere für die Moleküle eines flüssigen Körpers, nie behaupten, dass der Umfang der Temperaturvariation der einzelnen Moleküle, wie er innerhalb einer gewissen Zeit beobachtet wurde, auch immer innerhalb dieser Grenzen bleiben müsse, so lange die Mitteltemperatur konstant bleibt. Denn kommt auch innerhalb einer gewissen Menge von Substanz und innerhalb einer gewissen Zeit unter allen den vielen Stössen keiner vor, der die Ueberschreitung eines gewissen Maximums der Temperatur veranlasst, so ist es doch ganz möglich, ja sogar wahrscheinlich, dass innerhalb einer grösseren Menge, oder eines viel längeren Zeitraumes ein beträchtlicheres Maximum überschritten wird.

Wenn eine explosive Flüssigkeit eine Stunde lang auf eine bestimmte Temperatur erwärmt werden kann, ohne dass sie von selbst explodirte, so folgt daraus noch nicht, dass sie überhaupt bei derselben Flüssigkeitstemperatur gar nicht explodiren werde.

Es folgt aber auch daraus, dass wir eigentlich gar keine absolute Sicherheit gegen ihre Explosion besitzen, da wir nie wissen können, ob während der Probezeit wirklich auch die der Explosion günstigsten molekularen Stösse schon vorgekommen sind.

III. Das allmälige Krystallinischwerden amorpher Körper.

Die Thatsache ist sichergestellt, dass amorphe Körper auch während des festen Zustandes sehr allmälig krystallinische Struktur annehmen können, eine Umwandlung, die durch häufige Erschütterungen befördert wird. Man schreibt bekanntlich diesem Umstande unter Anderem das Brüchigwerden von stählernen Wagenaxen zu.

Ich stelle mir den Vorgang dieser Umwandlung ungefähr folgendermassen vor:

In der amorphen Masse haben die Moleküle nicht jene stabile Lage, in welche sie sich nach stattgehabter Verrückung wieder zurückbegeben, sondern ihre Lage ist im Allgemeinen eine labile. Bei vollständiger Ruhe bliebe dieser Zustand erhalten, da es an einer Auslösung fehlte, die Umwandlung einzuleiten.

Solche absolute Ruhe ist aber in einem Körper, der Wärme enthält, nicht vorhanden, auch wenn er äusserlich unerschüttert bliebe. Während aber im Krystall diejenigen Schwingungen, welche wir Wärme nennen, mit einer gewissen Regelmässigkeit erfolgen müssen, ist dies bei der amorphen Anordnung nicht anzunehmen. Um so eher werden also bei letzterer Anordnung ausserordentliche Anhäufungen von lebendiger Kraft auf einem Molekül von Zeit zu Zeit eintreten und es ermöglichen, dass dasselbe seine Lage verlassend und

sich innerhalb sehr enger Grenzen wie ein Flüssigkeitsmolekül bewegend, eine neue Stellung einnehme. Da bei solchen Stellungswechseln die stabilen Stellungen günstigere Erhaltungsbedingungen haben als die labilen Stellungen, so müssen erstere allmälig überwiegend werden d. h. es kommen nach und nach immer mehr Moleküle in die krystallinische Anordnung.

So weit wäre also das Krystallinischwerden ohne äussere Erschütterungen erklärt.

Pflanzen sich ausserdem durch die Masse Erschütterungen oder Wellenbewegungen fort, so werden durch dieselben die erreichbaren Extreme der lebendigen Kraft (Temperatur) einzelner Moleküle vergrössert, die Zahl derselben vermehrt, mithin die Umwandlung begünstigt.

Es lässt sich hiefür ein grobes Bild beibringen.

Wirft man in ein Gefäss eine Anzahl Würfel gleicher Grösse, so dass sie in vollständiger Unordnung übereinander liegen, so wird sich bei totaler Ruhe diese Anordnung (der amorphe Zustand) erhalten. Rütteln wir, so kommen allmälig die Würfel in Ordnung, wobei sie im Allgemeinen in stabilere Lagen übergehen. Die regelmässige Aneinanderlagerung der Würfel entspricht dann dem krystallinischen Zustande.

Man sieht aber auch ein, dass dadurch der Brüchigkeit Vorschub geleistet werden kann. Bei regelmässiger (krystallinischer) Anordnung trifft eine Erschütterungswelle leicht auf Ebenen, welche durch Schichten von Molekülen begrenzt sind, deren einzelne Moleküle alle mit gleicher Kraft an den Molekülen der Nachbarschichte hängen. Werden zwei solche zusammenhängende Moleküle durch die Erschütterung getrennt, so werden gleichzeitig auch die anderen getrennt, also die ganzen Schichten abgespalten. Anders bei der unregelmässigen (amorphen) Anordnung. Die Moleküle sind viel ungleicher in ihren Bewegungszuständen. Werden zwei derselben durch eine Erschütterung getrennt, so halten zwei Nachbarmoleküle dieselbe Erschütterung aus. Die Moleküle

sind mit ihren verschiedenen Kraftrichtungen, welche unregelmässig durcheinander gehen, einem Filze vergleichbar, welcher widerstandsfähiger ist gegen das Zerreissen als eine Schichte parallel geordneter Fasern.

Es ist nicht schwierig, diese Anschauungen auf die Erklärung der langsamen Metamorphose der Gesteinsarten zu übertragen. Aus amorphen Mischungen erstarrter Mineralien konnte sich im Laufe ausserordentlicher Zeiträume eine krystallinische Anordnung entwickeln. Ist die Umwandlung einer amorphen Stahlstange in krystallinischen Stahl binnen einer kurzen Zeit möglich, so erscheint die Annahme der Entstehung krystallinischer Gesteinsarten im Laufe der Jahrtausende nicht als eine von vornherein abzuweisende Hypothese. —

Die drei hier behandelten Gegenstände, sonst wenig unter sich zusammenhängend, finden demnach ihren Berührungspunkt in dem Prinzipe der Abweichung der einzelnen Moleküle von dem Mittelzustand aller, an welches sich das Prinzip der Konkurrenz der Moleküle resp. Molekülzustände anreiht.

Inhaltsverzeichniss.

	Seite
A. Sitzungsberichte	I—XXVII
B. Originalberichte	1
Jahresbericht der chirurgischen Universitätsklinik in Innsbruck von Prof. Ed. Albert, Vorstand derselben . .	3
Epikritische Bemerkungen:	
Die akuten Infiltrationen	64
Centrale Nekrose im Fersenbein (mit 1 Tafel) .	68
Zur Lehre vom Brustdrüsenkrebs . . .	73
Eine subcutane Luxation mit leichter Eiterung des Gelenkes	80
Einiges aus der vergleichenden Chemie. Ein Beitrag zur Lehre Darwin's von der Entstehung und Abstammung der Arten von Dr. Leo Liebermann, Privatdocenten und Supplenten an der Universität	85
Ueber Coordinationsanomalien symetrischer Körperbewegungen von Dr. M. J. Dietl, Privatdocent . .	94
Ueber den Kampf ums Dasein unter den Molekülen von Prof. Pfaundler	116
Die übersättigten Lösungen	116
Das spontane Explodiren mancher Präparate .	119
Das allmälige Krystallinischwerden amorpher Körper	120

BERICHTE

des

naturwissenschaftlich-medizinischen

VEREINES

in

INNSBRUCK.

VI. Jahrgang 1875.

2. Heft.

MARINE BIOLOGICAL LABORATORY LIBRARY

INNSBRUCK.

Druck und Verlag der Wagner'schen Universitäts-Buchhandlung.

1876.

BERICHTE

des

naturwissenschaftlich-medizinischen

VEREINES

in

INNSBRUCK.

VI. Jahrgang 1875.

2. Heft.

INNSBRUCK.

Druck und Verlag der Wagner'schen Universitäts-Buchhandlung.

1876.

A.

Sitzungs-Berichte.

XIII. Sitzung, am 20. Oktober 1875.

Einläufe:

1. Leopoldina, Heft XI. Juli, August, September.

2. Jahrbuch d. k. k. geolog. Reichs-Anstalt, Jahrgang 1875, XXV. Band Nr. 2 (April, Mai, Juni).

3. Verhandlungen der k. k. geologischen R.-A. Nr. 10, 11, 12.

4. Monatsbericht d. königl. preuss. Akademie d. Wissenschaften zu Berlin, April, Mai, Juni.

5. Bulletin de la société impériale des naturalistes de Moscou, année 1874, Nr. 4.

6. Mediz.-chirurg. Rundschau, XVI. Jahrgg. III. Band, 1. Heft Juli, 2. Heft Aug., 3. Heft Sept.

7. Das Dasein Gottes und das Glück der Menschen, materialistisch-erfahrungsphilosoph. Studie von Prof. König (vom Verfasser), Berlin 1874.

8. Verzeichnis der bei Dr. V. Plason im Tausche gewinnbaren Coleopteren.

9. Einladung zum Abonnement und Prospekt der entomologischen Nachrichten u. ent. Kalender des Dr. F. Katter in Putbus.

10. Verhandlungen des naturhistorisch-medizinischen Vereines zu Heidelberg 1874, I. Band, 1. Heft.

11. Bericht des Ausschusses des ärztlichen Vereines des Herzogthums Salzburg 1872, 1873, 1874.

I. Der Vorsitzende Prof. Barrach verliest ein Schreiben des abgegangenen Vereins-Vorstandes Prof. R. Maly und frägt an, ob die Versammlung wünsche, dass sofort zur Neuwahl eines Vorstandes geschritten werde.

Prof. Oellacher, Mauthner und Dantscher meinen, eine Neuwahl sei nicht erforderlich, sondern es habe der Vorstand-Stellvertreter (Prof. Barrach) die Geschäfte eines Vereins-Vorstandes weiter zu führen. Angenommen.

II. Prof. Albert zeigt eine zerquetschte Zirbelnuss, welche er mittels eines Lithotriptors aus der Blase eines 46jährigen Mannes entfernt hatte. Der betreffende Patient führte dieselbe vor einigen Monaten in einem Akte bis in die Blase, indem er längs der Harnröhre streichelnd, das Vordringen beförderte. Hierauf zeigte er einen mehrere Zoll langen dünnen Strohhalm, welcher aus der Harnröhre eines 36jährigen Mannes entfernt wurde.

Hierauf spricht er von der Distraktions-Methode bei Behandlung entzündeter Gelenke.

Durch einige neuere Publikationen veranlasst, unterwirft der Vortragende die Voraussetzungen, unter welchen die Distraktion als wirksam angesehen wird, einer Kritik und zeigt, dass dem bestimmten Streben, eine Distraktion des kranken Gelenkes zu bewirken, die grosse Unbestimmtheit der Befunde an kranken Gelenken gegenübersteht, welche aus der Unmöglichkeit, eine Diagnose bis in's Detail präcis zu stellen, resultirt. Man könne insbesondere beim Hüftgelenke gar nicht angeben, welche Stellen der articulirenden Knochen gegeneinander drücken, und könne mithin auch nicht die Richtung angeben, in welcher distrahirt werden sollte.

Weiterhin bespricht der Vortragende jene Experimente, welche die Wirkung der Distraktion erklären sollten und zeigt, dass die Voraussetzungen, von welchen der Versuch ausgeht, durchaus nicht den Befunden entsprechen, welche das kranke Gelenk darbietet. Insoferne seien die Versuche als vollkommen unmassgeblich anzusehen.

Weit entfernt, die Distraktion absolut zu verwerfen, hebt Redner hervor, dass die gewaltsame Entfernung der auf einander drückenden Knochen gewiss ein anzustrebendes Moment bilde, und insoferne einen wichtigen Theil einer rationellen Behandlungsmethode, neben anderen Mitteln angewendet,

vorstelle; dass aber die Zweckmässigkeit des Verfahrens nur dann einzusehen wäre, wenn ein bestimmter diagnostischer Aufschluss über das Verhalten der Gelenke rücksichtlich der Druckpunkte vorliege.

XIV. Sitzung, am 3. November 1875.

Einläufe:

1. Mittheilungen der Naturf.-Gesellschaft in Bern 1874.

2. Verhandlungen der schweizer. Naturf.-Gesellschaft in Chur 1873/74.

3. Bulletin de la société impériale des naturalistes de Moscou 1875, Nr. 1.

4. Sitzungsberichte der mathem.-physik. Classe der k. Akad. d. Wissensch. zu München 1875, 2. Heft.

5. Jahresbericht der Gesellschaft der Natur-Heilkunde zu Dresden, Oktober 1874—Mai 75.

6. Mediz. Jahrbuch der Gesellschaft der Aerzte Wiens, 1875, 3. Heft.

7. Bullettino della società entomologica italiana. Firenze Nr. 19.

I. Dr. Falk, Advokat, Direktor Wilhelm Biehl, Magnif. Prof. Inama-Sternegg, Julius Roschmann, stud. jur. werden als neue Mitglieder angemeldet.

II. Prof. L. Mauthner hält den angekündigten Vortrag über Dunkelkammer und Auge. Der Vortragende bespricht die erste Entdeckung der Dunkelkammer durch Leonardo da Vinci (1452—1519), sowie dessen Vergleichung derselben mit dem Auge, erwähnt die besonders in älteren Werken hierüber angeführten unrichtigen historischen Angaben und verfolgt die weitere Ausbildung und Anwendung der optischen Gesetze in Bezug auf Dunkelkammer und Auge bis in die neueste Zeit.

III. Prof. O. Stolz bemerkt zu dem von ihm im 5. Jahrgange der Vereinszeitschrift veröffentlichten Aufsatze: „Bemerkungen zur Integralrechnung“, dass gegen die in beiden

Theilen desselben aufgestellten Sätze gewichtige Einwürfe erhoben worden seien. Dass die Sätze über die Doppelintegrale zu weit seien, geht aus einer gefälligen Mittheilung des Hrn. Prof. P. du Bois-Reymond in Tübingen unzweifelhaft hervor. Ein näheres Eingehen auf die etwa anzubringenden Beschränkungen wird für eine spätere Mittheilung vorbehalten.

Auch der Satz a. a. O. p. 31 lässt sich in der behaupteten Ausdehnung nicht halten, wie ein ebenfalls von Hrn. du Bois-Reymond gegebenes Beispiel zeigt (vgl. Abhandlungen der k. Academie zu München II. Cl. Bd. XII p. 120). Gegen den von mir geführten Beweis hat Hr. Prof. G. Cantor in Halle entscheidende Bedenken geltend gemacht. Indem nämlich die a. a. O. mit δ' bezeichnete Zahl als von n abhängig angesehen werden muss, wird das Lemma: „Lim $\delta_n = \delta$ für Lim $n = \infty$" zur Hälfte hinfällig, so dass nur richtig bleibt, dass δ_n schliesslich nicht grösser als δ sein könne. — Daher müssten noch folgende zwei Bedingungen gefordert werden:

1. Lim δ_n für Lim $n = \infty$ sei im ganzen Intervalle von $x = a$ bis $x = b$ nicht Null, sondern gleich einer nicht verschwindenden Zahl $\lambda(x)$;

2. $\lambda(x)$ habe, während x das genannte Intervall durchläuft, eine von Null verschiedene untere Grenze.

Diese Bedingungen sind vielleicht nicht nothwendig, aber jedenfalls ausreichend.

Der Satz über die trigonometrischen Reihen, welcher a. a. O. p. 36 sich findet, kann als richtig aufrecht erhalten werden; man braucht nur die Sätze von Lipschitz und Ascoli nacheinander auf die Funktion

$$\int_a^x f(x).\, dx = \varphi(x)$$

anzuwenden.

XV. Sitzung, am 17. November 1875.

Einläufe:

1. Leopoldina XI. Heft, Nr. 19—20, Oktober 1875.

2. Med.-chir. Rundschau, Doppel-Nr. XVI. Jahrgang, IV. Bd., 1. und 2. Heft. Okt., Nov.

3. Verhandlungen der k. k. geolog. Reichsanstalt Nr. 13.

4. Diagnostik chirurgischer Krankheiten, zwanzig Vorlesungen von Prof. E. Albert. Braumüller, Wien 1876.

I. Der Vorsitzende meldet Herrn Privat-Docenten Dr. Wieser als Mitglied an.

Zu Mitgliedern werden einstimmig erwählt: Se. Magnificenz Prof. v. Inama-Sternegg, Hr. Dr. Falk, Advokat, Hr. Roschmann, stud. jur., Hr. Biehl, Direktor, Privat-Docent.

Prof. Pfaundler gab unter Hinweis auf die früheren diesbezüglichen Verhandlungen im Vereine eine Darstellung der höchst mangelhaften Wasserversorgung der Stadt Innsbruck, referirt dann über die ihm bekannt gewordenen Einrichtungen von circa 140 anderen Städten, zeigt eine Reihe von statistischen Tabellen über die Wassermengen und deren Kosten per Kubikmeter und per Kopf in verschiedenen Orten und suchte daraus eine ungefähre Schätzung der Kosten einer Wasserleitung für die Stadt Innsbruck zu gewinnen.

Er stellte schliesslich folgende zwei Anträge zur weiteren Verfolgung dieser Angelegenheit durch den Verein.

a) Das Präsidium des Vereines werde beauftragt, auf schriftlichem Wege den Gemeinderath der Stadt Innsbruck um Gestattung der Einsichtnahme in die auf die Wasserleitung bezughabenden Akten zu ersuchen. (Wird einstimmig angenommen.)

b) Das durch Abgang Prof. Maly's geschwächte Comité zur Berathung der Wasserversorgung Innsbruck's sei durch Nachwahl zu ergänzen, resp. durch Neuwahl dreier Mitglieder zu verstärken.

Es wird auf Vorschlag des Vorsitzenden und des Antragstellers Dr. Pusch, Prof. Ullmann und Direktor Rhomberg in's Comité gewählt.

XVI. Sitzung, am 1. Dezember 1875.

Einläufe:

1. Mittheilungen des Vereines der Aerzte in Steiermark, XII. Vereinsjahr 1874/75.

2. Monatsbericht der kgl. preuss. Akad. d. Wissenschaften in Berlin. Juli, August 1875.

3. Bulletino della società entomologica italiana; Firenze, anno septimo trimestre III, luglio, agosto, settembre 1875.

I. Der Vorsitzende schlägt Carl Smeykal, k. k. Art.-Oberstl., Johann Linser, k. k. Staatsanwalt, Alexander von Reggla, k. k. Landesgerichtsrath, als Mitglieder vor. — Dr. Wieser wird als Mitglied aufgenommen.

II. Dr. Liebermann hält den angekündigten Vortrag: „Der Darwinismus und die angewandte Chemie.“ (I. Heft, Jahrgang VI der Berichte des naturw.-med. Vereines.)

XVII. Sitzung, am 15. Dezember 1875.

I. Herr Carl Smeykal, k. k. Oberstlieutenant, Joh. Linser, k. k. Staatsanwalt und Alexander von Reggla, k. k. Landesgerichtsrath, werden als Mitglieder aufgenommen.

II. Herr Oswald Oellacher, Assistent der Augenklinik, wird als Mitglied angemeldet.

III. Docent Dr. Liebermann macht einige auf den in der letzten Sitzung gehaltenen Vortrag bezughabende Bemerkungen.

IV. Docent Dr. M. Dietl spricht über Coordinationsanomalien symetrischer Körperbewegungen. (Bericht d. naturw.-mediz. Vereines, VI. Jahrgang, 1. Heft).

I. Sitzung, am 12. Jänner 1876.

Einläufe:

1. Verhandlungen der geolog. Reichs-Anstalt Nr. 14, 15, 16.

2. Leopoldina, Heft XI., Nr. 21—22, November 1875.

3. Leopoldina, Heft XI. 23—24, Dezember 1875.

4. Verhandlungen des naturhistor.-med. Vereines in Heidelberg. I. Bd., 2. Heft 1875.

5. Jahrbuch der k. k. geolog. Reichs-Anstalt, Jahrgang 1875, XXV. Bd. Nr. 3. Juli, Aug., Sept.

6. Mediz.-chir. Rundschau XVI. Jahrgang, IV. Bd., 3. Heft, Dez. 1875.

7. Mediz. Jahrbücher der Gesellschaft der Aerzte 1875. IV. Heft.

8. Bericht des ärztl. Vereines im Herzogthume Salzburg Vereinsjahr 1874—75.

9. XVIII. Jahresbericht des schwed. heilgymnast. Instituts in Bremen 1875.

10. Verhandlung der Naturf.-Gesellschaft in Basel. VI. Theil, 2. Heft.

11. Festgruss d. schles. Gesellschaft für vaterl. Cultur an die 47. Versammlung deutscher Naturforscher und Aerzte in Breslau.

12. 12. Jahresbericht d. schles. Gesellschaft f. vaterl. Cultur, Jahrgang 1874.

13. Nova acta regiae societ. scientiarum Upsalensis, serie tertiae, vol. IX, fasc. II, 1875.

Ferner ein Schreiben vom akad. Vereine der Naturhistoriker in Innsbruck, in welchem derselbe seine Constituirung anzeigt, Statuten einschickt und um Zusendung des Jahresberichtes ersucht. (Wird zur Kenntniss genommen und bewilligt.)

I. Herr Oswald Oellacher, Klin.-Assistent, wird als Mitglied aufgenommen.

Herr Dr. Josef Gamper, Assistent der Anatomie, wird als Mitglied angemeldet.

II. Der Vorsitzende theilt mit, dass Prof. Ullmann den Bürgermeister wegen der Wasserfrage interpellirte und die Antwort erhielt, dass die Stadt keine Pläne besitze.

III. Prof. Rembold stellt einige Kranke vor und zwar einen Fall von Aneurysma aortae descendentis (mittlerer Grösse, cylindrisch), ferner einen 70jährigen Mann mit Insufficienz der Aorta, der gleichzeitig eine kolossale Erweiterung des Colon transversum besitzt und bespricht diesen Fall ausführlich.

IV. Auf eine gestellte Interpellation, ob der Gemeinderath das Ansuchen des Vereines um Einsichtgestattung in die Pläne der städtischen Wasserleitung beantwortet habe, erklärt der Vorstand, dass er nur mündlich benachrichtigt worden sei, dass die vorhandenen Pläne bei der Statthalterei eingesehen werden könnten.

V. Prof. Pfaundler beantragt, dass von Seite des Präsidiums das Bürgermeisteramt ersucht werde, auf die schriftliche Eingabe des Vereines auch eine schriftliche Antwort zu ertheilen.

VI. Prof. Albert zeigt einen 5 Cm. langen, 4 Cm. breiten, 45 Gramm wiegenden harnsauren Stein, den er aus der Blase eines 67jährigen Mannes mittelst des hohen Steinschnittes entfernt hatte. Die Operation wurde unter Lister's Verfahren und mit Naht der Blasenwunde ausgeführt und hatte den glänzendsten Erfolg, indem der Kranke gar nie nach der Operation fieberte, oder anderweitig litt und die Schliessung der Wunde normaler Weise erfolgte.

Redner nimmt Anlass, für die häufigere Anwendung des hohen Steinschnittes zu plaidiren und constatirt, dass zwar alle Schriftsteller diese Methode sehr loben, die Praktiker aber meist den lateralen Perinealschnitt ausführen.

Diese Erscheinung sei zurückzuführen 1) auf die einmal angewöhnte Vorliebe für die schon eingeübte Technik der tiefen Schnitte; 2) auf die Furcht vor der Verletzung

des Bauchfelles; 3) auf die Besorgniss vor Eintritt der Urininfiltration.

Der 1. und 2. Punkt würde wegfallen, wenn der hohe Schnitt häufiger geübt würde, der 3. Punkt falle weg, wenn man die Blasenwunde nähe. Es entfallen also alle Besorgnisse.

Positiv sprächen aber folgende Momente für die Sectio alta: 1) die Unmöglichkeit, eine grössere Blutung zu bewirken, — den Verblutungsfällen bei der Sectio perinealis gegenüber ein wichtiges Moment; 2) die Thatsache, dass man keine Venengeflechte durchschneidet und hiedurch die Gefahr einer Infektion der Blutmasse umgeht; 3) der Umstand, dass man eine beliebig grosse Wunde in die Blase setzen und daher beliebig grosse Steine extrahiren kann; 4) Die Unmöglichkeit, den Mastdarm oder die inneren Geschlechtsorgane zu verletzen; 5) die sichere Vermeidung einer Incontinentia urinae, die nach dem Perinealschnitt manchmal zurückbleibt.

Die Sectio alta sei schliesslich die einzige wirkliche Methode eines Blasenschnittes, indem die anderen Methoden zur Durchtrennung auch der Harnröhre, der Prostata führen und mithin keine reinen Blasenschnitte mehr sind. Der Vortragende schliesst sich daher der kleinen, aber in neuester Zeit immer mehr anwachsenden Zahl der Chirurgen an, welche die Sectio alta als das Normalverfahren betrachtet wissen wollen.

II. Sitzung, am 26. Jänner 1876.

Einläufe:

1. Sitzungsberichte des Naturf.-Vereines Isis in Dresden. 1875, Jänner—Juni.

2. Bulletin de la société imp. des naturalistes de Moscou. 1875, Nr. 2.

3. Jahresbericht d. naturw. Vereines für Steiermark. 1875.

I. Dr. Josef Gamper, Assistent bei der Lehrkanzel für Anatomie wird als Mitglied aufgenommen.

II. Docent Dietl demonstirt an einem Schwimmkäfer durch Verletzung des Gehirnes hervorgerufene Manegebewegungen.

III. Prof. Albert theilt die Resultate einiger Untersuchungen mit, die er über die Mechanik des Hüftgelenkes unternommen.

1. Um den Oberschenkelkopf auf seine Gestalt zu prüfen, wurde derselbe, in einem Ophthalmotrop befestigt, in verschiedenen Stellungen vor einen Projektionsapparat gestellt und der Contour der Schattenfigur untersucht. Es ergab sich, dass die Abweichungen von der Kugelgestalt, die der Kopf darbietet, weder konstant noch so erheblich sind, dass man einen anderen der Kugel zunächst ähnlichen Rotationskörper daraus ableiten könnte. Insbesondere widerlegt Redner die Ansicht Achy's, nach welcher der Femurkopf ein Rotationssphaeroid sein sollte.

2. Denkt man sich eine vom Mittelpunkte des Kopfes zu einem anderen Punkte des Femur gezogene Gerade, so schneidet diese, wenn man das Gelenk successive durch alle extremen Lagen durchgeführt hat, einen Kugelausschnitt aus. Um die Gestalt desselben zu untersuchen, wurde eine Gerade konstruktiv gefunden, welche durch die Mitte der queren Knieaxe und den Kopfmittelpunkt geht. Dann wurde ein Kugelnetz so aufgestellt, dass der Mittelpunkt desselben in den Mittelpunkt des Kopfes fiel, die Polaraxe parallel zur Sagittalebene des Körpers und der Aequator in die Mittelstellung zwischen äusserster Beugung und Streckung fiel. Wenn man nun die äussersten Stellungen des Gelenkes hintereinander rund herum ausführte, beschrieb der Endpunkt der erwähnten Geraden in der Kugelfläche eine Curve als Begrenzung des Kugelausschnittes, der den Excursivraum des Gelenkes bestimmt. Die Curven wurden auf Planiglobennetze aufgenommen und so eine Bestimmung in Polarcoordinaten vorgenommen.

III. Sitzung, am 16. Februar 1876.

Einläufe:

1. Verhandlungen des naturhistor. Vereines der preuss. Rheinlande und Westfalens XXXII. Jahrgang, Bonn, erste Hälfte, 1875.

2. dtto. XXXI. Jahrgang (IV. Folge. 1. Jahrgang.)

3. Verhandlungen der Berliner mediz. Gesellschaft 1874/75, Band VI.

4. Monatsbericht der kgl. preuss. Akademie d. Wissenschaften zu Berlin. Sept., Okt. 1875.

5. dtto. November 1875.

6. Verhandlungen der k. k. geolog. Reichsanstalt. Nr. 1876.

7. Leopoldina, Dresden, Heft XII. Nr. 1, 2, 1876.

8. Schriften der physikal.-ökonom. Gesellschaft zu Königsberg. XIV. Jahrgang, 1873, 1. Abtheilung.

9. dtto. XIV. Jahrgang, 1873, 2. Abthl.

10. dtto. XV. Jahrgang, 1874, 1. Abthl.

11. dtto. XV. Jahrgang, 1874, 2. Abthl.

Ferner ein Dankschreiben des akad. Vereines der Naturhistoriker in Innsbruck für die Bewilligung und Zusendung eines Exemplares der Vereinsberichte.

I. Vortrag des Herrn Josef v. Trentinaglia über die Verhältnisse der Rieserferner-Gruppe im Pusterthale. (Siehe Originalberichte dieses Heftes.)

IV. Sitzung, am 23. Februar 1876.

Einläufe:

1. Bericht der Sekenbergischen Naturf.-Gesellschaft 1874/75.

2. Jahrbuch der geolog. Reichs-Anstalt, Jahrgang 1875. XXV. Bd., Nr. 4, Okt.—Dez.

3. Verhandlungen Nr. 2, 1876. Verhandlungen 1875, Nr. 17, Nr. 18.

I. Herr Hauptmann Franz Spitzmüller wird als Mitglied angemeldet.

II. Prof. Pfaundler zeigt ein Radiometer nach Crookes von Dr. Geissler in Bonn vor und macht mit demselben mehrere Experimente, durch welche einige über diesen Apparat verbreitete irrthümliche Ansichten widerlegt werden.

Ferner zeigt und bespricht er einen Apparat zur Demonstration der Seitenabweichung rotirender Geschosse.

Ein Spitzgeschoss ist innerhalb eines Rahmens um seine eigene Axe drehbar und kann durch Abziehen einer aufgewickelten Schnur in Rotation versetzt werden. An zwei an der Aussenseite des Rahmens angebrachten Häckchen, deren Verbindungslinie senkrecht auf der Rotationsaxe steht und durch den Schwerpunkt des ganzen Körpers geht, sind zwei weiter oben sich vereinigende Fäden angebunden, deren gemeinsame Fortsetzung bis zu einem Haken an der Decke des Lokales reicht und dort befestigt ist. Die Einrichtung ähnelt daher der eines sogenannten Taubenschiessens. An der Hinterseite ist ein Steuerflügel mit einem Gegengewichte in der Weise angebracht, dass durch dessen Stellung die Resultirende des Luftwiderstandes oberhalb oder unterhalb des Schwerpunktes des Geschosses zu liegen kommt, die Lage des Schwerpunktes selbst aber nicht geändert wird.

Lässt man dann nach rechts rotiren, stellt den Flügel nach aufwärts so, dass der Luftwiderstand das Geschoss vorne aufrichtet, so wird dessen Spitze nach rechts abgelenkt. Lässt man links rotiren, oder stellt den Flügel entgegengesetzt, so tritt Ablenkung nach links ein. Aendert man beide Bedingungen, so bleibt die Rechtsabweichung. Der Flügel ist nothwendig, um die Kraft des Luftwiderstandes zu steigern, da das Geschoss sich viel langsamer bewegt, als ein wirklich abgeschossenes. Der Aufhängfaden darf nicht zu kurz sein, da sonst die Senkung und Hebung des Geschosses für sich schon merklich auf den Flügel wirkt und Drehungen der Axe hervorbringt.

Prof. Pfaundler macht ferner einige vorläufige Mittheilungen über eine experimentelle Untersuchung bezüglich des Verhaltens von Crystallen innerhalb ihrer gesättigten Lösung bei konstanter Temperatur. Die Versuche, welche übrigens noch nicht als abgeschlossen zu betrachten sind, scheinen zu beweisen, dass auch ohne Temperaturschwankungen eine Formänderung des Crystalles, d. h. ein Wachsen desselben an einigen Stellen auf Kosten anderer Stellen stattfindet, ein Verhalten, welches mit den vom Vortragenden erörterten theoretischen Ansichten im Einklange steht.

V. Ausserordentliche Sitzung, am 1. März 1876.

I. Herr Prof. Pfaundler beantragt, Prof. Dr. Dove eine Beglückwünschungs-Adresse zur Feier seines 50jährigen Doktor-Jubiläums zu übermitteln.

Der Antrag wird einstimmig angenommen und Prof. Pfaundler mit der Formulirung der Adresse beauftragt.

II. Herr Oberlieutenant Lux berichtet in Folge an ihn ergangener Einladung von Seite des Vereins-Präsidiums über seine Erlebnisse auf der Reise von der Loandaküste in das Innere von Afrika.

VI. Sitzung, am 8. März 1876.

Einläufe:

1. Verhandlungen der k. k. geolog. Reichs-Anstalt Nr. 3, 1876.

2. Leopoldina, Dresden, Heft XII., Nr. 3—4, Feb. 1876.

3. Sitzungsberichte der physik.-mediz. Societät zu Erlangen, 7. Heft, November 1874—August 1875.

4. Ersuchen der afrikanischen Gesellschaft in Baden um Zusendung der Berichte. (Wird bewilligt.)

I. Herr Hauptmann Franz Spizmüller, Lehrer an der Cadettenschule zu Innsbruck, wird als Mitglied aufgenommen.

II. Prof. Heller macht zoologische Mittheilungen in Bezug auf den von Oberlieutenant Lux in der letzten Sitzung gehaltenen Vortrag.

Prof. Mauthner spricht über Entozoen, die im Auge vorkommen und berichtigt die Anschauung, als ob dieses Vorkommen häufig wäre. (Filara medinensis wurde noch niemals sicher beobachtet.)

III. Prof. Kerner zeigt hierauf der Versammlung vergilbte Papierblätter vor, auf denen kleine dendritische Zeichnungen sichtbar sind.

Er führt an, dass dieselben von Bibliothekar Leithe aufgefunden und ihm zur Untersuchung übergeben worden seien. Diese Dendriten seien früher für Pflanzen gehalten worden und als Trattenikia in sechs Klassen, darunter Trattenikia pavonia mit metallischem Glanze, beschrieben worden. Die angestellte Untersuchung ergab, dass es keine pflanzlichen Organismen seien, sondern Kupferdendriten.

Sie wurden stets in sehr alten Büchern (aus dem 16. und 17. Jahrhundert), die Messingschliessen hatten, beobachtet.

Prof. Kerner sucht ihr Entstehen so zu erklären, dass das Papier aus Stoffen, die mit Goldflitter beladen waren, angefertigt worden sei; ein Theil mag übrigens von dem Messingschlosse kommen.

Es seien S Cu-Dendriten. Er habe diese Dendriten nur dort beobachtet, wo Feuchtigkeit auf's Papier eingewirkt habe. — Heidinger in Wien habe gemeint, dass diese Erscheinung durch kleine Thierchen Psochusarten, die in die Bücher gekrochen seien und daselbst faulten, hervorgerufen werde.

Oberstlieutenant Reichardt theilt mit, dass er auf alten Patronen ganz dieselben dendritischen Formen zu beobachten Gelegenheit hatte.

IV. Regierungsrath Professor Dantscher demonstrirt ein sehr schönes Corrosions-Präparat von einer Leber und bemerkt bezüglich der Herstellung desselben Folgendes:

Die Corrosion ist an der Leber mit sehr grossen Schwierigkeiten verbunden, weil sich sehr bald eine feste Kruste bildet, die dann nicht mehr zu entfernen ist. Der Vortragende versuchte wiederholt die von Hyrtl angegebene Methode, ohne jedoch ein günstiges Resultat zu erreichen; eben so wenig gelang es ihm, auf chemischem Wege diese Rinde zu lösen. Herr Dr. Liebermann unterzog nun eine vom Vortragenden injicirte Leber einem neuerlichen Versuche; er suchte die Kruste durch Abspülen mittelst einer Spritzflasche zu entfernen und übergoss dann das Präparat mit Alkohol. Nach Angabe Hyrtl's soll man durch einige Tage fleissig nachsehen und sobald sich die Kruste gebildet hätte, dieselbe durch Abspülen entfernen und täglich die Säure wechseln.

Er habe nun folgendes Verfahren eingeschlagen: Nach 24 Stunden wurde die Salzsäure abgelassen und die schon nach dieser kurzen Zeit gebildete Kruste durch einen feinen Wasserstrahl aus einem Kautschukschlauche entfernt, das Präparat in die nämliche Säure gegeben und dieses tägliche Abspülen durch 8 Tage wiederholt; die Säure wurde nur Einmal gewechselt.

Auf diese Weise erhielt er die Verästlungen der Pfortader an der Leber des Schweines bis in die feinsten Zweige, die mit freiem Auge noch wahrgenommen werden können.

Er glaubt daher, dass dieses Abspülen der Kruste schon am ersten Tage, nachdem das Präparat in die Säure gelegt wurde, vorgenommen werden müsse und hält das tägliche Wechseln der Säure nicht für nothwendig, obwohl Hyrtl behauptet, dass ohne diesen Wechsel man nie ein schönes Präparat erhalten könne.

VII. Sitzung.

Generalversammlung am 22. März 1876.

Einläufe:

1. Bulletino della Societá entomologica italiana anno settimo, trimestre IV. Firenze. Ott., Nov., Dic. 1875.

2. Lotos, XXV. Jahrgang 1875.

3. Medizin. Jahrbücher der Gesellschaft der Aerzte 1876, 1. Heft.

4. Leopoldina: Register zum 11. Heft, 1875.

5. Verhandlungen der k. k. geolog. Reichs-Anstalt Nr. 4, 1876.

Einladung von der k. k. zoolog.-botanischen Gesellschaft zu Wien zu der am 28. April stattfindenden Feier des 25jährigen Bestandes. Prof. Barrach entbietet sich, den Verein persönlich zu vertreten. *)

7. Ein Dankschreiben von Prof. Dove in Berlin. Dasselbe lautet:

Zur Feier meines fünfzigjährigen Doktorjubiläums am 4. März d. J. hat auch der naturwissenschaftlich-medizinische Verein zu Innsbruck durch Glückwünsche, die mich ehren und erfreuen, gütig beigetragen. Möge mein herzlicher Dank für diesen freundlichen Antheil nachsichtige Aufnahme finden. Der Einzelne, der am Ende einer arbeitsamen Laufbahn die eigenen Kräfte mit Wehmuth schwinden sieht, fühlt sich getröstet und erhoben in dem Gedanken an das frische Fortleben der grossen wissenschaftlichen Anstalten, der gelehrten Körperschaften und Vereine, deren erfolgreiches Wirken nicht an die kurzen Fristen des individuellen Daseins gebunden, vielmehr durch den heilsamen Wechsel einander ablösender Geschlechter für eine ferne Zukunft glücklich verbürgt ist.

Mit ehrfurchtsvollem Grusse dankbar ergeben

H. W. Dove,

Prof. an der Universität zu Berlin.

Berlin den 14. März 1876.

I. Der Vorsitzende lässt das soeben erschienene I. Heft des VI. Bandes der Berichte cursiren.

---

*) Auf die Mittheilung, dass auch Prof. Dr. Kerner und vielleicht noch einige Vereinsmitglieder bei dieser Gelegenheit in Wien anwesend sein werden, ersucht der Verein diese sämmtlichen Herren, die Vertretung des Vereines bei der Feier zu übernehmen.

II. Der Vorsitzende stattet den Jahresbericht ab:

Er konstatirt zuerst den Aufschwung, den der Verein im verflossenen Jahre genommen, sowohl durch den Eintritt neuer Mitglieder, als auch besonders durch die zahlreiche Betheiligung an den Sitzungen und Vorträgen.

Der naturwissenschaftlich-medizinische Verein hielt in diesem Vereinsjahre 18 Sitzungen ab.

In demselben wurden folgende Vorträge gehalten:

1) Am 21. April 1875. Prof. Hofmann: „Ueber Beobachtungen an verbrannten Leichentheilen."

— — Garten-Inspektor Stein: „Ueber Daphne Blagayana Fris."

2) Am 5. Mai. Prof. Albert: „Ueber Genu recurvatum."

3) Am 20. Mai. Univ.-Docent Dr. M. J. Dietl: „Ueber die physiologische Bedeutung des Eisens."

— — Assistent Dr. Rigos: „Ueber die Krankenbewegung am hiesigen Blatternspitale."

4) Am 2. Juni. Univ.-Docent Dr. Ferdinand Plenk: „Ueber Hemiopie."

5) Am 16. Juni. Prof. Barth: „Ueber Salicylsäure."

— — Garten-Inspektor Stein: „Ueber fleischfressende Pflanzen."

6) Am 30. Juni. Anton R. v. Trentinaglia: „Ueber physikalische Untersuchungen aus dem Gebiete der Wärmelehre und Elektricität."

— — P. Strobl: „Ueber die Vegetationsverhältnisse am Monte-Aetna."

7) Am 14. Juli. Assistent Tollinger: „Ueber die Wärmeerscheinungen beim Lösen des salpetersauren Ammoniak's im Wasser und deren Verwerthung zu Kältemischungen."

8) Am 20. Oktober. Prof. Albert: „Ueber die Distraktionsmethode und deren Verwerthung zur Behandlung entzündeter Gelenke.

9) Am 3. November. Prof. Mauthner: „Ueber Dunkelkammer und Auge."

10) Am 17. November. Prof. Pfaundler: „Ueber die Wasserversorgung Innsbruck's im Vergleiche mit 140 Städten Deutschlands und Oesterreichs."

11) Am 1. Dezember. Univ.-Docent Dr. Liebermann: „Der Darwinismus und die angewandte Chemie."

12) Am 15. Dezember. Univ.-Docent Dr. Dietl: „Ueber Coordinationsanomalien symetrischer Körperbewegungen."

13) Am 13. Jänner 1876. Prof. Albert: „Ueber Blasenschnitte."

14) Am 26. Jänner 1876. Prof. Albert: „Ueber das menschliche Hüftgelenk."

15) Am 16. Februar. Adjunkt Josef v. Trentinaglia: „Ueber die Rieserferner-Gruppe."

16) Am 23. Februar. Physikalische Mittheilungen von Prof. Pfaundler.

17) Am 1. März. (Ausserordentliche Sitzung). Oberlieutenant Lux: „Ueber seine Reisen in Afrika."

18) Am 8. März. Prof. Heller: „Zoologishe Mittheilungen."

— — Prof. Kerner: „Botanische Mittheilungen."

Demonstrirt wurden:

Von Prof. Dantscher: stereoskopische Bilder anatomischer Präparate.

Von Prof. Albert: zwei aus der Harnröhre extrahirte fremde Körper.

Von demselben: ein durch den hohen Blasenschnitt entfernter Blasenstein.

Von Prof. Rembold: zwei Kranke (Aneurysma aortae descendentis und starke Ausdehnung des Colon transversum).

Von Docent Dr. Dietl: durch Gehirnverletzungen an Schwimmkäfern hervorzurufende Manegebewegungen.

Von Prof. Dantscher: ein Corrosions-Präparat einer Leber von ausgezeichneter Schönheit.

Der Verein zählte am Schlusse des letzten Vereinsjahres 102 Mitglieder. Im Laufe des Jahres traten 18 neue Mitglieder bei. Leider verlor er aber seinen Vereinsvorstand den Herrn Prof. Maly, welcher einem Rufe an die Universität nach Graz Folge leistete.

Der Verein steht mit 51 wissenschaftlichen Gesellschaften und Vereinen im Tauschverkehre der Publikationen.

Neu sind:

Hamburg, Verein für naturwissenschaftliche Unterhaltung.

Fulda, Verein für Naturkunde.

Baden, Afrikanischer Verein.

Graz, naturw.-medizinischer Verein.

Heidelberg, naturhistor.-medizinischer Verein.

III. Bericht des Cassiers Regierungsrath Prof. Dantscher. Derselbe stellt schliesslich den Antrag, dem Diener des physikalischen Institutes, Woschitzky, wegen seiner Krankheit für dieses Jahr eine grössere Remuneration zu bewilligen.

Auf Antrag Prof. Mauthners werden 30 fl. bewilligt.

Der Cassabericht wird den Censoren Hofrath R. v. Barth und Rechnungsrath Schmidt zur Revision übergeben.

Prof. Albert dankt dem Cassier im Namen des Vereines für seine Mühewaltung.

IV. Neuwahlen: 26 anwesende Mitglieder. Es wird gewählt zum Vorstande Prof. Pfaundler; bei der Wahl eines Vorstand-Stellvertreters erhält Docent Dr. Plenk 12, Staatsanwalt v. Reinisch 7, Prof. Lang 2 Stimmen. Zum Cassier erscheint Regierungsrath Prof. Dantscher, zum Sekretär Assistent Tollinger mit je 24 Stimmen gewählt.

Da für den Vorstand-Stellvertreter keine absolute Majorität erzielt wurde, wird nochmals gewählt. Es erhält: Plenk 13, Lang 7, Reinisch 5 Stimmen. Nun kommt es zur engeren Wahl. Es erhält Lang 14, Plenk 12 Stimmen, es erscheint somit Prof. Lang zum Vorstand-Stellvertreter gewählt.

V. Prof. Rembold stattet dem Vorstande für seine umsichtige Leitung des Vereines, Prof. Mauthner dem Sekretär Dr. Rochelt den Dank des Vereines ab.

VI. Prof. Kerner hält einen Vortrag: „Ueber Gallen an Blättern," mit Demonstrationen.

VII. Prof. Barth beantragt in Anbetracht des Umstandes, dass auf die wiederholten Anfragen von Seite des Vereines bezüglich der Ausfolgung der Wasserleitungspläne vom Magistrate keine schriftliche Antwort erfolgte, eine Resolution.

An der Debatte darüber betheiligen sich Staatsanwalt Reinisch, der abzuwarten beantragt, bis man die Ueberzeugung gewonnen, dass die Schriftstücke an ihre Adresse gekommen seien, ferner Prof. Ullmann und Prof. Pfaundler

Prof. Ullmann verspricht zu interpelliren. Es wird angenommen, dass Prof. Ullmann sich um das Schicksal der Schriftstücke erkundige und eventuell im Namen des Vereines sich über das Vorgehen des Magistrates beschwere.

B.

Original-Berichte.

Die Rieserferner- oder Antholzergruppe im Pusterthale.

Von Jos. Ritter v. Trentinaglia-Telvenburg.

Fast im Herzen Tirol's liegt eine kleine Hochgebirgsgruppe, die, gleichwie der Kopf einer Wespe durch einen Stiel, durch den schmalen Klammlpass mit dem Hauptkörper, den hohen Tauern, zusammenhängt, und sich als orographisch ndividualisirte, deutlich ausgeprägte Nebengruppe präsentirt.

Da dieselbe bis jetzt nur in orographischer und hypsometrischer Beziehung theilweise in das Reich der durchforschten Alpentheile gezogen wurde, so habe ich mir selbe zum Gegenstande einer eingehenderen orometrischen, glacialen, botanischen, zoologischen, geognostischen und meteorologischen Erforschung gewählt, und erlaube mir die im Jahre 1875 gesammelten Daten in aller Kürze dem Leser vorzuführen.

Die Antholzer-Rieserferner-Gruppe, oder auch Nockgruppe, mit einem Flächeninhalte von 9·51 □Ml., einer Längenausdehnung von 3·5 und einer Breite von 1·5 geogr. Meilen, wird im Norden vom Rain-Knuttenthale, im Westen vom Taufererthale, im Süden vom Pusterthale und im Osten vom Defereggenthale begränzt.

Der Hauptkamm dieser Gruppe, der nahezu parallel mit dem Zillerthaler und westlichen Tauernkamme lauft, hat eine Länge von 18_{038} Kil.-M., zieht sich, am Almerhorn beginnend, von OOS. nach NNW., kulminirt in der Hochgall mit 3371^{m}, setzt sich mit Wildgalle und Schneebigen Nock fort und findet im Wasserfallspitz südwestlich nach Taufers seinen Abschluss. Was die äussere Erscheinung dieser Gruppe anbelangt, so ist sie freilich nur ein schwacher Abglanz des kolossalen Venediger und Grossglockner, bietet

aber durch die reiche Gliederung ihres Gebirgskörpers, durch groteske herrliche Felsbauten, stellenweise von Firnen überlagert, immerhin ein fesselndes Bild echter Hochgebirgsnatur. Die Gliederung des Antholzer Gebirgsstockes ist fast durchwegs eine transversale, d. h. die Seitenkämme haben eine senkrechte Richtung gegen den Hauptkamm. Die vorzüglichsten Nebenkämme sind 1) der Patscher oder Hochgallkamm, 2) der schnebige Nockkamm, 3) der Lanebach- oder Mühlbachkamm, 4) der Schwarzwand- oder Tesselbergerkamm und 5) der Rammelsteinkamm; die mittlere Länge eines solchen Kammes beträgt: $9135^m = 1{\cdot}2$ Ml.

Die Gruppe besitzt ein Thal I. Ordnung, nemlich das Antholzthal, $18451^m = 2{\cdot}3$ Ml. lang, im Mittel 390^m breit und 1410^m hoch, und ein solches II. Ordnung, nemlich das Rainthal, $15664^m = 2$ Ml. lang, im Mittel 127^m breit und 1487^m hoch.

Das Antholzerthal steigt in drei leicht erkennbaren Terassen an, sumpft etwas am Eingange und besitzt eine sog. Heilquelle, den Salomonsbrunnen (freie Kohlensäure, kohlensaure Kalkerde, schwefelsaures Natron und schwefelsaures Eisenoxidul). Das Rainthal steht dem Antholzerthale an Ausdehnung nach, übertrifft jedoch dasselbe um vieles an wilder Grossartigkeit der Thalsole und reicher Hochgebirgsscenerie. Von den Nebenthälern II. Ordnung erwähne ich: Das Mühlbacherthal 8544^m lang und im Mittel 1480^m hoch, das Wielenbachthal, 12921^m lang und im Mittel 1544^m hoch, das Bachernthal 4800^m lang und im Mittel 1761^m hoch und das Patscherthal, 4360^m lang und im Mittel 2069^m hoch. Was die Höhendaten betrifft, so habe ich dieselben theils der neuen von den österreichischen Mappeurs angefertigten Karte Tirols entnommen, theils selbst mit dem Aneroide eruirt. Die grösste Elevation der Gruppe liegt in ihrem östlichen Theile, wo auch die drei höchsten Spitzen liegen, nämlich: 1) die Hochgalle, 3371^m, der Schnebige Nock, 3310^m, und die Wildgalle oder Dürrespitz, 3296^m; die mittlere Gipfelhöhe beträgt: 2828_6^m, die

mittlere Sattelhöhe: 2598_3^m, die mittlere Kammhöhe: 2711_8^m und die mittlere Schartung (das ist der Unterschied zwischen der mittleren Gipfelhöhe und der mittleren Sattelhöhe): 230_3^m, der mittlere Abfallswinkel der Thalwände 25^0 56′, die mittlere Länge der Nebenthäler: $9777^m = 1{\cdot}29$ Ml. und die mittlere Thalelevation: 1640^m.

An der Hand dieser Daten finden wir für unsere Gruppe die mittlere Sockelhöhe mit 1480^m, den Kubikinhalt des Sockels zu 1·844 Kub.-Ml. und den Kubikinhalt des ganzen Gebirges zu 2·264 Kub.-Ml. Vergleicht man diese numerischen Werthe mit den im Oetzthale, Stubai, Zillerthal, hohen Tauern und Paznaun (Silvretta) gefundenen, so ergiebt sich, dass die Antholzergruppe sich am meisten der Patznaunergruppe nähert.

Die Gletscher unseres Gebietes sind im Verhältnisse zu denen in den anderen Theilen Tirols klein und von ziemlich starkem Gefälle, was wohl mit der geringen Ausdehnung der ganzen Gruppe, der Kürze der Thäler im innigen Zusammenhange stehen dürfte. Die Hauptmasse der Gletscher lagert sich um die Hochgall; hier senken die zwei grössten, der Lengsteiner- und der Rieserferner, ihre eisigen Wogen in vielfach zerborstenen Lagen und Trümmern in das Bachernthal hinab. Der Lengsteiner Ferner hat eine Länge von 2600^m, eine Breite von 2900^m und eine Ausdehnung von 0·0517 □Ml.; seine stellenweise blendend weisse, oft bis zu 30^0 geneigte Oberfläche ist von manchen Klüften durchzogen. Die Höhe der Firnlinie beträgt circa 2400^m; die Gletscherzunge liegt: 2370^m; der Rieserferner, der grösste der ganzen Gruppe, hat eine Länge von 2600^m, eine Breite von 3200^m, und eine Ausdehnung von 0·1079 □Ml. Die leicht erkennbare Firnlinie liegt bei 2595, und die Zunge bei 2419^m. Seine Neigung beträgt im Mittel 16^0.

Die Moränen sind bei beiden Gletschern schlecht entwickelt und Gletscherschliffe finden sich bei keinem derselben.

Der drittgrösste Gletscher ist der Fleischbachgletscher, der aus einem nördlichen und südlichen Theile besteht, die

nur durch einen kleinen Felsenkamm von einander getrennt werden; seine Länge beträgt: 950m, seine Breite: 4600m und seine Gesammtausdehnung: 0·0719 □Ml. Die kaum recht wahrnehmbare Firnlinie dürfte bei 2350m liegen. Von den anderen untergeordneteren Gletschern erwähne ich den Patschergletscher, 2000m lang, 1600m breit, mit einer Ausdehnung von: 0·036 □Ml.; den Schnebigen Nockgletscher, 1600m lang, 1100m breit mit einer Ausdehnung von 0·013 □Ml.; die zwei Schwarzwandgletscher mit einer Länge von 1400m, einer Breite von 1800m und einer Ausdehnung von 0·0261 □Ml.; den Rauchnockgletscher, ein höchst embryonaler Gletscher, 700m lang, 800m breit, mit einer Ausdehnung von 0·0087 □Ml. Fassen wir das Gesagte zusammen, so ergiebt sich, dass in der Antholzergruppe die Gletscherentwicklung im Verhältnisse zum Oetzthale, Stubai, Zillerthal, h. Tauern und Paznaunergruppe am geringsten ist. Nachstehende Daten erläutern dies etwas:

1) Die Gesammtarea des gletscherbedeckten Bodens (incl. Hängeglätscher) in unserer Gruppe beträgt: 0·386 □Ml.

2) Der grösste Gletscher ist der Rieserferner mit 0·1079 □Ml., der kleinste der Rauchnockgletscher mit 0·0087 □Ml.

3) Es entfallen somit auf 10 □Ml. 0·405 □Ml. eisbedeckten Bodens, während in den hohen Tauern 1 □Ml. Eis auf 10 □Ml. und im Oetzthale 1·66 □Ml. Eis auf 10 □Ml. entfällt.

4) Die stärkste Uebergletscherung zeigt sich in der Mitte der Gruppe, dort, wo sie im Hoch- und Wildgall kulminirt.

5) Die mittlere Länge der Gletscher (d. h. der drei ersten) beträgt: 2050m.

6) Die mittlere Ausgangshöhe der drei Gletscher beträgt: 2394m.

7) Die mittlere Höhe der Firnlinie beträgt: 2448m.

Ueber die Bewegung der Gletscher konnte ich nicht

viel in Erfahrung bringen, doch deutet alles darauf hin, dass dieselben etwas im Rückzuge begriffen sind.

Die Antholzergruppe, welche in geotektonischer und orographischer Beziehung in innigem Zusammenhange mit den hohen Tauern steht, verläugnet dieses Verhältniss auch nicht in geognostischer Beziehung. Dieses Gebiet lässt in sehr natürlicher Weise die Theilung in drei Zonen zu, die des Centralgneises, der Schieferfülle und des Glimmerschiefers. Das Antholz gehört als westlich vorgeschobener Posten der hohen Tauern gleich diesen der Urformation an. Dort bilden die Centralmassen umgekehrte Fächer, d. h. ihre Schichten fallen zu beiden Seiten von der die Lagerungsaxe der Centralmasse organisirenden vertikalen Schichte ab, während sie im Antholzergebiete einen aufrecht stehenden Fächer darzustellen scheinen. Die Centralmasse beschränkt sich auf den Antholzer Hauptkamm, der nicht, wie in der geognostischen Karte Tirols irrthümlich angegeben ist, aus Glimmerschiefer, sondern aus Gneis besteht. Das übrige Terrain wird von Glimmerschiefer ausgefüllt, dem sich untergeordnet auch etwas Thonschiefer anschliesst.

Eine durchaus nicht kleine Rolle spielt der Granit, der in der geognostischen Karte der h. Tauern von H. Gen. v. Sonklar ganz übergangen ist; er tritt zwar nirgends mächtig auf, umgibt aber atollartig das ganze Gebiet. Die Centralgneismasse ist bald fein-, bald grobkörniges Gemenge von lichtem Quarz und Feldspat, mit vielem dunklen Glimmer. Die Textur dieses Steines wird oft so granitisch, dass man schwer zu unterscheiden vermag, ob man es mit Gneis oder Granit zu thun hat. Stellenweise ist dem Gneis auch Chlorit und Piolit beigemengt. Der vorkommende Glimmerschiefer von grauröthlicher, oft lichter Färbung, besteht aus sehr dünnen Lagen feinkörnigen Quarzes, zwischen denen sich meist weissgrauer, oft auch röthlicher oder grünlicher Glimmer in noch dünneren Lagen ausbreitet. An manchen Orten geht er in feinkörnigen Quarzschiefer über. Der Glimmerschiefer (eigentlich unterer Glimmerschiefer), der Hauptrepräsentant

der primitiven Schieferformation, tritt in mächtiger Entwicklung auf und ist an manchen Orten dem Centralgneise aufgelagert.

Von den übrigen im Gebiete vorkommenden Gesteinsarten sind noch zu erwähnen: Augengneis, Serpentin, Hornblende (Hornblendegranit), Chlorit, Spilit-Diosit und Kalk (weisser Marmor).

Was nun die Hebung der Gruppe betrifft, so dürfte dieselbe für die westlichen Tauern, zu denen das Antholz als sekundäres Glied gehört, — ihre Wirkungen von der Gegend von Sterzing bis zum Velbertauern erstreckt haben; die dynamische Axe derselben aber scheint etwa von dem Lappacherthörl über das Weissenbachthal in die Sohle des Ahrnthales einzufallen und sich von hier östlich über die Dreiherrnspitze und den Venedigerstock bis zum Tauernkogel geradlinig fortzusetzen. Die Modalität aber, mit der diese Hebung auf den Boden selbst einwirkte, scheint in den verschiedenen Theilen des Hebungsgebietes verschieden gewesen zu sein; denn während der Druck der hebenden Kräfte (nach v. Sonklar) im Westen den Zillerthalerkamm einerseits und den Antholzkamm andererseits der Länge nach absprengte, blieb der Gebirgskörper in den Umgebungen des Venedigers ungetheilt und konnte sich hier theilweise als ein plateauartiges Massiv erhalten, das die durch die Mittelhöhe und Umfang bedeutendste Hochfläche der Tauern darstellt. Auf diese Weise entstand also der westliche Centralkamm der Tauern, der Zillerthalerhauptkamm und der Virgenkamm, sammt den korrespondirenden Längenspalten des Ahrenthales, des Rain-, Virgen- und Gschlössthales.

Was nun die Thierwelt in der Antholzergruppe anbelangt, so kann ich wohl kein vollständiges Bild derselben entwerfen, da mir erstens die Zeit und Gelegenheit zu weiteren Beobachtungen fehlte und andererseits die Gruppe selbst ein zu kleines Terrain besitzt, als dass man von charakteristischen Formen und ausgeprägten Verbreitungsbezirken grösserer Thiere sprechen könnte. Von den Vierfüsslern sei vorerst die Gemse

erwähnt; an Standgemsen ist das Gebiet sehr arm; circa 40–50 Stück beleben die öden Felsenkämme des Patscherthales gegen das Rosshorn hin; Wandergemsen finden sich in kleinen Rudeln von 4—5 Stücken insbesondere ober der Jagdhausalpe in Defereggen, am Lanbachspitz, am Schwarzwandspitz und Magerstein. Manche Orte sind trotz der geringen Anzahl eigentlicher Gemsenjäger von diesen Thieren sehr wenig, manche, wie das Wielenbach-, Bachern- und Knuttenthal gar nicht besucht. Das gleiche gilt von dem possirlichen Volke der Murmelthiere, d. h. es gibt im ganzen Gebiete auch nicht mehr ein Stück. Die letzten Thiere wurden glaublich in den 1850er Jahren ober der Montalpe am Rothwandspitz ausgegraben.

Ebenso sind die schlanken Rehe, diese Zierden der Bergwälder, fast ganz aus dem Reviere verschwunden und die noch lebenden sind wegen schlechter Handhabung der Jagd auf das Aussterbeetat gesetzt. Fast gleich, wenn auch nicht so schlecht, steht es mit den grauen Hasen; manche prächtige Gelände und früheren Lieblingsplätze dieser Thiere stehen jetzt leer da; an anderen Orten, wie z. B. an den östlichen Thalbergen des Taufererthales im oberen Antholzerthale, finden sich wohl einige Exemplare, die aber ein ärmliches, bedrohtes Dasein fristen. Viel besssr ist im Gebirge die Art der weissen Hasen vertreten, und es gibt fast keine Hochmulde, wo nicht einige derselben sich herumtreiben. Sehr zahlreich kommen sie im obern Rain- und Bachernthale vor, im obern Antholz und am zahlreichsten in den östlichen Alpentheilen des Antholzgebietes, besonders im Patscherthale. Das Ueberwiegen des weissen Hasen an Individuenzahl steht vereinzelnt da, da es bekannt ist, dass sonst die grauen Hasen selbst in wildarmen Gegenden viel häufiger vorkommen als die weissen.

Von den Vierfüsslern des unteren und oberen Gebirges sind noch zu erwähnen der unausrottbare Feind des Wildstandes, der Fuchs, der in zahlreichen Exemplaren allerorts im Gebiete sich findet, der alte Hypochonder Dachs, der

sich hin und wieder aber selten in Defereggen bei Erlfbach und im Antholz sehen lässt, der Marder und das Wiesel, welche in der Nähe der wenigen Lärchwälder im Antholz und Defereggen ihr munteres Spiel treiben und einige Mäusearten, welche durch das ganze Gebirge zerstreut sind. Die sog. Fährmäuse oder Alpenmäuse (der Beschreibung nach vielleicht hypudeus Nageri) sollen nach übereinstimmenden Aussagen in den Stalleralpengeländen und in Defereggen bei Seebach nicht selten vorkommen. Ein bei weitem grösseres Kontingent zur Fauna des Gebirges als die Vierfüssler liefern die Vögel. Der grösste Theil der im Gebirge vorkommenden Vögel besteht aus Standvögeln, während den Thälern mehr die Zugvögel angehören. Von den Sperlingsartigen Vögeln finden sich hier: Alauda arvensis, Silvia rubicola und rufa, fringilla conothraustes (selten und mehr gegen das Pusterthal), fringilla spinus, Parus ater (merkwürdigerweise nicht häufig), Parus caudatus, Turdus viscivorus, häufig bei Rasen, in Wielenbach, Hirundo urbica (am Klammlpass und am Stallerjoch beobachtet, während Caprimulgus europeus nicht vorkommt), Saxicola rubicola (bis über 4000′ im Bachernthale ansteigend), Motacilla sulfurea (soll am Antholzersee vorkommen), Sturnus vulgaris (in den tieferen Thälern nicht beobachtet), Cinclus aquaticus im hinteren Antholz und Mühlbacherthale nicht selten, Corvus cosone (hin und wieder im unteren Antholz), während Corvus pyrrhocorax einigemale unter dem Fleischachgletscher beobachtet wurde.

Von Enten verirrt sich selten ein Exemplar in diese Gegenden; hin und wieder wird ein kleiner Kitt am Antholzersee und bei St. Wolfgang gesehen, wahrscheinlich Anas crecca. Von den Sumpfvögeln kommt hie und da Scolopax rusticula und Tringa cinerea (am Antholzersee) vor. Die Hühnervögel sind vertreten durch Perdix saxatilis (ziemlich häufig im Antholz- und Stallerthale), Tetrao ponasia (selten im Defereggen und Taufererthal), Tetrao uso, gallus (nicht selten im Mühlbach und häufig im Defereggen und Patscherthale),

Tetrao tetrix (ziemlich häufig und überall verbreitet), Tetrao lagopus (auf allen Höhen, besonders im Patscherthale anzutreffen). Die Eulen sind gottlob schlecht vertreten; vor drei Jahren wurde ein Exemplar Strix aluco bei den Schuferwänden im Antholz geschossen.

Die Repräsentanten der Klettervögel sind Picus medius, Cuculus canosus und Upupa epops; am Antholzersee soll früher auch Alcedo ispida nicht selten gesehen worden sein. Die Tagraubvögel stellen ein geringes Kontingent; gesehen und geschossen wurden im Antholzer- und Bachernthale: Folio subbuteo, Astur palum barius, Buteo vulgaris und Vultus cinereus (?). Adler wurden seit Menschengedenken keine beobachtet, wohl aber sollen sich nicht selten Lämmergeier zeigen; der letzte wurde vom Jäger Paul Weiss im Knuttenthale am Sagernock gesehen, wie er eine Gemse attaquirte. Was die Reptilien anbelangt, so war ich auf eigene Beobachtungen angewiesen, da es kein Thema gibt, bei dem die Bauern so lügen, als das der Schlangen; ich fand die Kreuzotter, Vipera perus, überall verbreitet; ein paar Mal sah ich eine Abnit mit kupferbraunem Bauche; manche Gegenden, wie das Wielenbachthal, werden von ihr gemieden. Häufiger kommt Coluber natrix und austriaca vor, letztere wird gegen die Höhe zu oft ganz dunkelbraun (Montalalpe). Eins Wasserschlange, circa 3′ lang, bläulich violett, entdeckte ich am Antholzersee.

Von den Fischen kommt nur die Lachsforelle und die nicht sehr häufig vor; im Gelt- und Mühlbachthale gibt es gar keine. Der Antholzersee beherbergt einzelne Prachtexemplare; so soll vor 4 Jahren von Joh. Markscheider ein Thier mit einem Gewichte von 20 Pfund gefangen worden sein. Die Insekten betreffend, habe ich mein Augenmerk nur auf Coleopteren und Lepidopteren geworfen; unter den ersteren fand ich am meisten vertreten die Familien: Carabi, Silphae, Scarabei, Curculiones, Cerambices und Staphilini. Die zu höchst gefundenen Exemplare waren: Poecilus lepidus (6000′), Harpalus alpestris, Aphodius nitidulus, Conidula

rusa und alpina, Mylläne gracilis oder grandicollis (?), unweit des Fleichbachgletschers. Die am höchsten hinaufgehenden Familien sind: Staphilini, Coccinellae, Carabi und Cryptopagi. Dieses Verhältniss fand ich ganz gleich obwalten im Paznaun, und es scheint dasselbe für Nordtirol konstant zu bleiben. Die am häufigsten vorkommenden Lepidopteren sind: Agrostis pronuba, Arge galathea, Argynnis aglaja (massenhaft im oberen Defereggen), Dosites apollo, Plusia gamma, Lycaena agon und Vanepa urticae.

Wenn man alle Beobachtungen über das Thierleben in der Antholzergruppe zusammenfasst, so sieht man sich zur Behauptung gezwungen, dass dieses Gebiet sowohl an Familien, als auch an Individuen sehr arm, ja ärmer als die faunaarme Paznaunergruppe ist.

Ich gehe nun zum vorletzen Theile, dem botanischen, über. Besonders günstig für die Entwicklung der Vegetation in unserer Gruppe ist die hohe Bach- und Quellentemperatur; erstere beträgt 9·69° C. und letztere 6·21° C. Sie ermöglichen das energische Auftreten von Planzenindividuen noch in Höhen die sonst nur die letzten Repräsentanten der Pflanzenwelt aufweisen. Die am höchsten hinaufgehenden Familien sind: Primulaceen, Compositen, Genzianeae, Sileneae, Rosaceae, Ranunculaceae, Saxifrageae, Salicineae und Ericineae. Als die höchsten Repräsentanten dürften im Antholz gelten: Ranunculus glacialis, Artemisia mutellina (Artemisia spiecata soll im Wielenbachthale vorkommen), Genziana nivalis und Saxifraga squarrosa; Androsace glacialis konnte ich nirgends entdecken. Als allgemeine Grenze des Pflanzengebietes dürfte die Höhe von 2214^{m}—2372^{m} gelten. Ich führe hier die am häufigst vorkommenden Familien an und zwar in der Ordnung nach der Anzahl der gefundenen Repräsentanten, wobei ich die am reichlichsten vertretenen Familien vorausschicke: Compositae, Ranunculaceae, Saxifrageae, Rosaceae, Campanulaceae, Primulaceae, Papilionaceae, Alsineae, Filices, Labiatae, Umbelliferae, Gentianeae, Antirrhineae, Cruciferae, Rhinantaceae, Orchideae und Valerianeae. Von den seltener

vorkommenden Pflanzen erwähne ich: Silene pumilio am Stallersee, Artemisia spiccata im Wielenbach, Phlenum alpinum am Stallerjoch, Genziana bavarica, Aronicum glaciale, Androsace pubescens, Saxifraga bryosides im Hochgebirge am Antholzersee.

Unsere Gruppe ist im Verhältnisse zu anderen tirolischen Alpentheilen nicht reich, aber auch nicht arm an Waldungen, obgleich dichtere Waldbestände nirgends zu sehen sind. Von Coniferen kommen vor: Pinus silvestris in geringer Menge ober Percha und bei Kematen; ihr Höhengang ist 1143^{m}, Pinus picea nur im oberen Defereggen, Pinus abies am Stallerjoche, oberen Defereggen, Patscherthale und an der Ostseite des Taufererthales; mittlerer Höhengang 1840^{m}; Pinus larix am Statternock, ober Schloss Kehlburg, im Antholzerthale, mittlerer Höhengang 1810^{m}; Pinus Cembra, leider auf ein Minimum reduzirt, unter dem Stallerjoche, im Patscherthale, mittlerer Höhengang 1900^{m}. Pinus pumilio, nicht so häufig als in den nördlichen Gebirgen, an Hutten- und grauen Nock, an der Hochgalle und Schwarzwandspitz; mittlerer Höhengang 2200^{m}. Von den Laubbäumen erwähne ich Prunus avium, fagus silvaticus (spärlich), fraxinus excelsior; Ahorn fehlt. Von den Kulturpflanzen kommen vor Waizen, höchster Standort im Wielenbachthale 1500^{m}, Roggen, höchster Standort im Rainthale bei 1650^{m}; Gerste, höchster Standort im Knuttenthale bei 1700^{m}; Kartoffel im Rainthale noch bei 1680^{m}; die Ernten fallen im oberen Rainthale selten gut aus.

Zum Schlusse möchte ich noch einige meteorologische Daten zur Kenntniss bringen, wobei ich dem Hrn. Dr. Jos. Daimer für seine wesentliche Unterstützung meinen besten Dank aussprechen muss. Aus circa 130 Messungen fand ich, dass für je 580′ (183,^{m}) die Temperatur um 1° C. abnimmt; diese Höhenzahl beträgt für die Silvrettagruppe (Paznaun) 601′ und für die östlichen Alpen 462′, ein Beweis, dass diese Ziffer durchaus keine konstante ist.

Nach den Mittheilungen des Herrn Dr. Daimer fällt die

höchste mittlere Temperatur im Antholz auf die Zeit vom Juli bis Anfangs September und zwar zeigt sich:

1. Für den Juli eine mittlere Temperatur von . . . . . 18·17° C.
2. Für den August eine solche von . 16·64° „
3. Für den September . . . . 13·72° „

Der tiefste mittlere Temperaturstand fällt auf den Jänner und Februar.

Mit Zugrundelegung der numerischen Daten über Sommer- und Wintertemperaturen ergibt sich (nach Dove) die mittlere Jahrestemperatur von . . . . 6·61° C.
während selbe für Innsbruck . . . . 9·3° „
für das obere Oetzthal . . . . . 4·9° „
für die nördlichen Kalkalpen . . . . 5·1° „
für das Paznaun . . . . . 6·1° „
beträgt.

Ein Hauptaugenmerk richtete ich auf die Schneegrenze, obgleich ihre Fixirung vielfachen Schwierigkeiten unterliegt. Gen. v. Sonklar hat aus der Formel:

$$W : W' = a : b$$

wo W und W′ die Wärmquantums an zwei verschiedenen Orten und a und b die Zahl der Volumtheile des wegzuschmelzenden Schnees bedeuten, die absolute Höhe der Schneegrenze

1. Für die Tiroler Mittelalpen mit . . $2503{}'_1{}^{m}$
2. Für die h. Tauern mit . . . $2865{}'_2{}^{m}$

gefunden.

Diese Methode konnte ich, so richtig sie auch ist, für ein so kleines Gebiet, wie das in Rede stehende, nicht anwenden; ich muste mich daher begnügen, die Höhe der Schneegrenze theils mit dem Aneroid oder Nivellierinstrumente, theils durch Vergleichung der Firnlinie, die stets um 200—250^{m} tiefer liegt, zu eruiren.

Ich fand nun die absolute Höhe dieser Linie mit 2679^{m}
während sie in den h. Tauern . . . . 2865^{m}
im Paznaun . . . . . 2737^{m}
im Oetzthale . . . . . 2848^{m}
beträgt.

Was nun die Temperatur der Bäche, Bächleins, Quellen und Seen anbelangt, so habe ich die Mühe nicht gescheut, Tag für Tag alle fliessenden Gewässer möglichst genau zu messen. Aus sehr vielen Beobachtungen ergab sich eine

mittlere Quellentemperatur von . . . . 6·21° C.
während sie in den Nordtiroler Kalkalpen . 6·6° „
in den Centralalpen (h. Tauern) . . . 4·4° „
in den Zillerthaler Alpen . . . . . 5·52° „
und in der Paznaunergruppe . . . . 5·2° „
beträgt.

Die kälteste Quelle fand ich am Rothwandspitz südlich im Antholz mit 1·87° C. Obgleich die Ansicht, dass die mittleren Temperaturen der Quellen und die mittleren Jahrestemperaturen eines und desselben Ortes überall einander gleich seien (was auch Heberden, philos. transaction. for 1775 annahm), nicht ganz richtig ist, so lässt sich doch ein gewisses Wechselverhältnisss und Einandernahekommen der beiden Mittel nicht verkennen, wie wir auch in unserer Gruppe sehen, dass die Quellentemperatur pr. 6·21° von der mittleren Jahrestemperatur pr. 6·61° nur um 0·4° variirt.

Als mittlere Bachtemperatur fand ich 9·69° C.; die höchste Temperatur zeigte der Antholzerbach, die tiefste der Geltbach. Vergleicht man diesen Werth mit dem in den h. Thauern mit 6·5°, im Oetzthale mit 7·1°, in den nördlichen Kalkalpen mit 8·9°, in der Paznaunergruppe mit 9·34°, so finden wir, dass die Bachtemperatur in der Antholzergruppe eine der höchsten in dem nördlichen Theile der Centralalpen ist.

Von den Seen sind nur zwei erwähnenswerth, nämlich:

1. Der Antholzersee 1000m lang, 720m breit, mit einer mittleren Temperatur von . . . 12·8° C.
2. Der Stallersee 640m lang und 300m breit mit einer mittleren Temperatur von . 12·5° „

Der deutlicheren Uebersicht halber lasse ich hier eine in dieser Abhandlung angeführten numerischen Werthe enthaltende Tabelle folgen:

Nr.	Beobachtungsobject	Antholz	Paznaun	Oetzthal	Stubai	Zillerthal	H. Tauern
1	Ges.-Anzahl d. Gletscher	16	66	229	80	121	254
2	Ges.-Area der Gletscher	0·368 □Ml.	1·11 □Ml.	7·39 □Ml.	3·097 □Ml.	3·25 □Ml.	7·5 □Ml.
3	Auf 10 □Ml. entfallen an eisbedeckten Boden .	0·405 □Ml.	0·75 □Ml.	1·66 □Ml.	1·0 □Ml.	1·37 □Ml.	1·0 □Ml.
4	Mittl. Länge d. Gletscher	2050m	3296·$_2$m	6677·$_2$m	4651·5m	—	5737·3m
5	Mittlere Ausgangshöhe d. Gletscher	2394m	2323·$_4$m	2215·$_1$m	2232·5m	2069·5m	2268·9m
6	Mittlere Höhe (absolute) der Firnlinie . . .	2448m	2576·5m	2639·8m	—	—	2689·8m
7	Mittlere Höhe (absolute) der Schneelinie . .	2679m	2737·0m	2848·1m	—	—	2865·1m
8	Mittlere Gipfelhöhe . .	2828·6m	2780m	3118·7m	2927·2m	2799m	2854·4m
9	Mittlere Sattelhöhe . .	2598·3m	2549·8m	2903·4	2674	2556·9	2689·8
10	Mittlere Kammhöhe . .	2711·8m	2712·6	3011	2800·6	2678·8	2803·8
11	Mittlere Schartung . .	230·3m	230m	215·1	253·1	240·5	164·5
12	Mittlerer Abfallswinkel d. Thalwände	25°, 56′	23° 20′	20° 17′	23° 42′	26° 13′	25° 31′
13	Mittlere Thalhöhe . .	1640m	1609·3m	1620·8m	1134·8	1227·8	1291·1
14	Sockelhöhe d. ganzen Geb.	1418m	1609·3	1620·8	1134·8	1227·8	1291·1
15	Totalvolumen d. Gebirges	2·26401 K.Ml.	5·00304 K.Ml.	13·93259 K.Ml.	7·91704 K.Ml.	10·98760 K.Ml.	24·5235 K.Ml.

Jahresbericht der chirurgischen Universitätsklinik des Prof. Ed. Albert in Innsbruck

von

Dr. Emil Rochelt, Assistent der Klinik.

Mit grosser Befriedigung können wir heuer an die Veröffentlichung des Jahresberichtes über die chirurgische Klinik gehen. Denn wenn bisher in allen Berichten die Klage über die schlechten Wundverhältnisse an der Anstalt, über das häufige Auftreten des Erysipels und anderer Wundkrankheiten stetig wiederkehrte, wenn berichtet werden musste, dass es Zeiträume gab, in denen kein einziger Operirter, keine einzige frische Wunde vom Erysipel verschont ward, so können wir mit aufrichtiger Freude konstatiren, dass die Wundverhältnisse an der Klinik im verflossenen Jahre ganz vorzügliche waren.

Es ist die grosse Erfindung Listers, der wir diesen Erfolg zu danken haben.

Von der Ansicht ausgehend, dass, wenn die Lister'sche Wundbehandlung in der That die ausserordentlichen Vorzüge besitzt, die ihr von ihren Freunden zugeschrieben werden, sie gerade bei unseren ungünstigen Spitalsverhältnissen Ausserordentliches leisten müsse, haben wir im Beginne des Monats Oktober 1875 streng und strikte die Listerische Verbandmethode an der Klinik eingeführt.

Indem ich mir vorbehalte, über die vorzüglichen Resultate, die wir mit dieser Verbandweise erzielten, im Anhange ausführlicher zu sprechen, erlaube ich mir hier nur

zu konstatiren, dass seit dieser Zeit kein einziger Kranke, der unter den Cautelen Lister's operirt und behandelt wurde, von einer Wundkrankheit befallen wurde.

Der nachfolgende Bericht erstreckt sich auf die Zeit vom 31. Juli 1875 bis 31. Juli 1876:

Am 31. Juli 1875 verblieben in Behandlung 34 Kranke. Während des Schuljahres 1875/76, das ist vom 31. Juli 1875 bis 31. Juli 1876 wurden aufgenommen 460 Kranke. Am 31. Juli 1876 verblieben in Behandlung 33 Kranke. Es ist somit über ein Material von 461 aus der Behandlung entlassenen Kranken zu berichten.

Von den 461 Kranken starben 22, was ein Mortalitätspercent von 4·7% ergibt.

Die Mehrzahl der Verstorbenen war nicht operirt worden, eine grosse Zahl derselben bestand, wie die nachfolgende Zusammenstellung ergibt, aus Unheilbaren, die der klinischen Beobachtung wegen aufgenommen wurden.

	Todesursache:
Fractura basis cranii (Sterbend überbracht)	
Carcinoma linquae	Metastatische Pneumonie
Fractura costarum	Lungenödem.
Carcinoma mammae . . .	Septicaemia *) post Erysipelas
Incarceratio interna . . .	Peritonitis
Fistula stercoralis	Pneumonie
Caries vertebr. colli . . .	Marasmus
Caries vertebr. lumb. . . .	Hydraemie
Fractura colli femoris . . .	Marasmus senilis
Abscessus periarticularis coxae	Hydronephrose
Abscessus periarticularis genu	Marasmus
Gangraena senilis	Marasmus
Caries genu	Oedema cerebri
Vulnus scissum colli . . .	Lungenödem
Carcinoma urethrae et vesicae	Marasmus, Allg. Carcinomatose
Abscessus musc. iliaci . .	Marasmus

*) Nicht operirt, nicht listerisch verbunden.

Von den Operirten starben 6 und zwar:

Caries genu (amputatio) . .	Marasmus
Tuberculosis linquae . . .	Thrombosir. der Lungenarterie
Hernia incarcerata	Thrombosir. der Lungenarterie
Carcinoma mammae . . .	Lungenödem
Carcinoma recti	Pericystitis et periproctitis purulenta
Cystovarium	Collaps

Accidentelle Wundkrankheiten.

Erysipel kam im Ganzen 6mal zum Ausbruche und zwar zweimal vor Einführung der Lister'schen Verbandmethode (Carcinoma mammae, Nekrosis brachii); in zwei Fällen bei offener Wundbehandlung von Operationswunden ausgehend (Sarkoma maxillae sup., Cicatrices e combustione colli), in einem Falle als vorübergehendes Retentions-Erysipel bei einer offen behandelten Rissquetschwunde des Unterschenkels und endlich einmal von einem nicht operirten Krebsgeschwür der Brustdrüse ausgehend.

Bei diesem letzteren Falle kam es auch zum Auftreten von Lymphangioitis und Septicaemie.

Casuistik.

I. Kopf.

A. Verletzungen.

Im Laufe des Schuljahres gelangten zur Beobachtung 9 Fälle von Contusionen an den weichen Schädeldecken und dem Gesichte.

Es kamen ferner 10 Fälle von grösseren und geringeren Verletzungen an den Weichgebilden des Kopfes vor, bei denen der Knochen unversehrt blieb, darunter eine Schussverletzung im Gesicht und eine Stichwunde im Bereiche der rechten Wange.

Ein 64jähriger Mann erlitt in einem Raufhandel einen Schlag mit einer Weinflasche in's Gesicht. Es fand sich bei seiner Aufnahme eine 1 Centimeter lange Schnittwunde in der

linken Schläfegegend vor, die, in den musculus temporalis eindringend, einen stärkeren Ast der arteria temporalis durchtrennte. Patient hatte, bevor ihm ein Nothverband angelegt worden war, ziemlich viel Blut verloren. Ligatur der spritzenden Arteria mit Catgut, Naht der Hautwunde, Listerischer Verband, Prima intentio.

Ein 27jähriger Mann erhielt bei einer Rauferei einen Bajonnethieb in die linke Jochbeingegend. Die circa 7 Centimeter lange, mit der Convexität nach abwärts sehende Lappenwunde, welche nur die Weichtheile durchtrennte, wurde nach Unterbindung einiger blutender Gefässe mit Catgut, vernäht. Listerischer Verband, Prima intentio.

Gleichfalls bei einem Raufhandel erhielt der 22jährige B. A. einen Schlag mit einem sogenannten Todtschläger über den Kopf, Ueber dem linken Seitenwandbeine sieht man eine 5 Centimeter lange, $1\frac{1}{2}$ Centimeter breite, schief von vorn und aussen, nach hinten und innen verlaufende von zackigen, gequetschten Rändern begränzte Rissquetschwunde, in deren Tiefe der Knochen blosliegt. Listerischer Verband. Nach 3 Verbänden Heilung.

Der 34jährige Eisenbahnarbeiter B. T. stürzte beim Bremsen eines Waggons von diesem auf die Schienen herab und soll längere Zeit bewusstlos geblieben sein. Es zeigt sich bei seiner Aufnahme in's Krankenhaus eine circa 12 Centimeter lange, in einer Strecke von circa 5 Centimeter vom Perioste abgestreifte, fast lineare, schräg von vorn und innen nach hinten und aussen über das rechte Seitenwandbein verlaufende Risswunde. Nachdem die Wunde gereinigt worden war, wurden die Ränder aufgefrischt und im ganzen Umfange derselben Nähte angelegt. Listerischer Verband. Prima intentio.

Ueber der Stirne entsprechend dem rechten Stirnhöcker bei demselben Kranken eine zweite 4 Centimeter lange, bis auf's Periost eindringende, von aussen nach innen verlaufende Rissquetschwunde. Auch hier wurden die aufgefrischten Wundränder vernäht und unter dem Schutze des Lister'schen Verbandes Heilung per primam erzielt.

Der 24jährige Maurer C. F. erhielt bei einer Rauferei mit einer Eisenstange einen Schlag über den Kopf, blieb durch längere Zeit bewusstlos. Bei seiner Aufnahme wurde über der linken Scheitelhöhe eine schräg von der Sagittalnaht nach vorn und aussen verlaufende circa 5 Centimer lange und 3 Centimeter breite Quetschwunde konstatirt. In der Verlängerung derselben nach vorn und aussen war eine circa 4 Centimeter lange, ebenfalls 3 Centimeter breite von Blutextravasat wallartig begrenzte

mit suffundirter Haut bedeckte scheinbar tiefer liegende Parthie wahrnehmbar. Beim Befühlen konnte man ganz deutlich einen der vorerwähnten Wunde entsprechenden, sich nach vorne fortsetzenden Eindruck im Knochen diagnosticiren. Ferner wurden an dem Kranken Sugillationen an beiden Lidern des linken Auges, sowie Ecchymosen unter der Conjunktiva dieses Auges wahrgenommen. Puls verlangsamt, Erbrechen. Strenge Antiphlogose. Nachdem im weiteren Verlaufe die Wunde verheilt war, sich auch die Störung der Gehirnfunktionen verloren hatte, wurde der Kranke wegen Auftretens eines Strabismus divergens am linken Auge (Paralysis musculi recti int.) auf die Augenklinik transferirt.

Drei Fälle von Gehirnerschütterung, bei denen Bewusstlosigkeit, Erbrechen, Pulsverlangsamung, träge Reaktion der Pupillen etc. beobachtet wurden, verliefen glücklich unter antiphlogistischer Behandlung.

L. L., 54 Jahre alt, fiel rücklings über mehrere Stufen. Bei der Aufnahme zeigte sich am Hinterhaupte entsprechend der Protuberantia occipitalis externa eine 2 Centimeter lange, 1 Centimeter breite Quetschwunde. Von dieser nach links anscheinend ein circa thalergrosser, von einem Wall umgebener Eindruck in den Knochen. Listerischer Verband, Heilung nach 5 Verbänden. Zeichen von Gehirnerschütterung, Gehirndruck oder — Reizung traten nicht auf.

Der 29jährige Maschinenheizer K. A. gerieth beim Verschieben eines Bahnzuges mit dem Kopfe zwischen die Puffer zweier Waggons. Bei seiner Ueberbringung auf die Klinik sahen wir an der rechten Schläfegegend und in der Gegend des linken Processus mastoideus ausgedehnte Suffusionen, Blutung aus der Nase und dem linken Ohre, Puls verlangsamt, Facialis Lähmung. Wir stellten in Rücksicht auf die grosse Gewaltwirkung die Diagnose auf fractura basis cranii und eine infauste Prognose. Nichtsdestoweniger erholte sich der Kranke und trat nach 9 Tagen auf sein dringendes Verlangen aus der Anstalt. Er besuchte später die Poliklinik und wurde wegen der noch fortdauernden Facialis Lähmung mit dem Inductionsstrome mit einigem Erfolge behandelt.

Ein zweiter Fall von fractura basis cranii wurde sterbend auf die Klinik überbracht.

B. Entzündungen.

Es kamen zur Beobachtung: eine ziemlich heftige Entzündung der Parotis, eine mit Fieber einhergehende Entzündung beider Submaxillardrüsen, ein durch Maltraitirung verunstaltetes Geschwür an der Unterlippe, ein Fall von Geschwüren an der Zunge, dem weichen Gaumen, sowie im Rachen, der sich als Syphilis erwies, und eine in Folge Insolation entstandene mit Fieber einhergehende Dermatitis des Gesichtes.

Ferner standen in Behandlung 4 Periostitiden des Unterkiefers, sowie eine des Oberkiefers, sämmtlich durch cariöse Zähne bedingt; eine Beinhautentzündung an der Schuppe des Schläfebeins und am processus mastoideus eines scrophulösen Kindes; eine Periostitis am Stirnbein; ein Fall von Caries am processus nasalis des Oberkiefers.

Entzündungen des Mittelohrs, Myringitiden, Perforationen des Trommelfells etc. wurden 9 Fälle auf der Klinik behandelt, dann ein Fall von eitriger Mittelohrentzündung mit Caries des processus mastoideus.

Ein in der rechten Buccalgegend eines 17jährigen Mädchens seit Monaten bestehender Fistelgang wurde nach Excision der callösen Wandungen durch Naht geheilt.

C. Neubildungen.

Ein aus einer Brandnarbe entstandenes Keloid in der Gegend der linken Parotis wurde ungeheilt entlassen, nachdem die aus einer dem Kranken am Rücken absichtlich beigebrachten kleinen Schnittwunde entstandene Narbe auch wieder Tendenz zu keloider Entartung zeigte. Ein etwa wallnussgrosses Atherom in der linken Hälfte der Stirne und eine eigrosse am margo supraorbitalis rechterseits sitzende Dermoidcyste wurden unter Spray entfernt, die Wunde genäht; Heilung in beiden Fällen unter Anwendung des Listerischen Verbandes per primam.

Ein etwa wallnussgrosses Lymphom in der Submental-Gegend, sowie zwei je hühnereigrosse harte, scharf begränzte

Lymphome aus der Gegend der linken Parotits wurden unter Lister's Cautelen exstirpirt.

Eine Teleangiectasie an der Oberlippe eines 1jährigen Kindes, die in der Schleimhaut nach innen auf das Zahnfleisch übergreift, ein in der Mitte der Oberlippe befindlicher circa haselnussgrosser Tumor cavernosus bei einem 5 Monate alten Kinde, sowie ein nussgrosser Tumor cavernosus der Oberlippe bei einem 3jährigen Kinde wurden vermittelst der punktförmigen Cauterisation nach Nussbaum vollkommen geheilt.

Bei einem 4 Monate alten Kinde wurde dieselbe Therapie gegen eine fast das ganze obere Augenlid einnehmende, besonders an der Conjunktiva des Lides stark prominirende Teleangiectasie eingeleitet. Nach einigen Cauterisationen trat ein ziemlich bedeutendes Oedem des Lides, sowie der Conjunktiva bulbi auf. Es wurden Scarificationen gemacht. Nach einigen Tagen erfolgte der Aufbruch eines Abscesses im Augenlide, mit dessen Ausheilung auch die Teleangiectasie verschwand.

Ein erbsengrosser Ohr-Polip wurde mittelst des Wilde'schen Schlingenträgers entfernt.

Der 57jährige Taglöhner N. G. liess sich wegen einer Ranula, die sich vom Frenulum circa 5 Centimeter nach rückwärts und zu beiden Seiten desselben je 3 Centimeter ausbreitet, aufnehmen. Bei der Operation erfolgte eine so heftige Blutung, dass derselben nur durch energische Cauterisation mit dem Glüheisen Einhalt gethan werden konnte. Einige Tage später wurde galvanokaustisch operirt und der Balg entfernt.

Bei der 25jährigen Magd S. A. fand sich am Boden der Mundhöhle linkerseits eine wallnussgrosse elastische Geschwulst vor. Bei der Exstirpation fand man, dass diese ein Atherom war, das nach rückwärts nahe bis zum Zungenbein reichte. Heilung.

Bei dem 67jährigen Bauer H. F. wurde ein vierkreuzerstückgrosses an der linken Seite der Unterlippe befindliches Epitheliom excidirt, die Wunde vernäht. Prima intentio.

Ein ebenfalls an der linken Seite der Unterlippe befindliches bohnengrosses Epitheliom wurde bei dem 74jährigen Bauer W. M. exstirpirt. Auf der rechten Wange desselben Patienten war ein circa kreuzergrosses Krebsgeschwür wahrnehmbar, das mit Chlorzinkpasta geätzt wurde.

Ein in der Mitte der Unterlippe sitzendes circa 3 Centimeter breites Epitheliom, das sich nach abwärts etwa 2 Centimeter erstreckt, wurde durch Excision bei dem 36jährigen H. A. entfernt, die Wundränder genähert nnd vernäht. Eine harte infiltrirte bohnengrosse Lymphdrüse aus der Submentalgegend exstirpirt. Naht. Beide Wunden heilten per primam.

E. P., Bauer, 59 Jahre alt, wurde im Jahre 1872 von Prof Heine operirt und es wurde damals ein ungefähr bohnengrosses Epitheliom am innern Augenwinkel des linken Auges exstirpirt. Vor einem Jahre trat in der Narbe ulceröser Zerfall auf, während die Umgebung sich infiltrirte. Die heftigen Schmerzen, die von der Neubildung ausstrahlten, bewogen ihn, unsere Klinik aufzusuchen. Man findet am linken inneren Augenwinkel ein fast die Hälfte des oberen und unteren Augenlides einnehmendes Epitheliom, das sich auch gegen die linke Hälfte der Nasenwurzel ausgebreitet hat. Bei der Exstirpation zeigt es sich, dass das Neugebilde bis in den retrobulbären Raum sich fortsetzt; es wird mit möglichster Genauigkeit alles Krankafte entfernt. Nach 6 Monaten zeigt sich jedoch schon wieder eine Recidive. Der Kranke wird wieder anfgenommen und ein circa bohnengrosses hartes ziemlich tief in der Orbitalhöhle gelegenes Knötchen entfernt.

Die 51jährige Taglöhnersgattin W. B. zeigte bei ihrer Aufnahme folgenden Befund. Die Nase derselben ist (besonders gegen die Spitze zu) in allen Durchmessern verbreitert, ihre Farbe bläulich-roth. Das knorpelige Septum narium fehlt; im Innern der Nase, aus der eine gelbliche zähe, übelriechende Flüssigkeit secernirt wird, sieht man ulceröse Parthien abwechselnd mit Granulationsflächen, die sich sehr derb anfühlen. Die Oberlippe, und zwar besonders in der an's Septum narium grenzenden Parthie derb infiltirt. Da weder aus der Anamnaese, noch aus dem sonstigen Befunde sich die Diagnose auf Lues stellen lässt, wird ein excidirtes Stückchen der krankhaften Parthie mikrokopisch untersucht und es lässt sich aus dem Befunde nun mit Sicherheit die Diagnose auf Epitheliom stellen. Bei der Operation wird der noch vorhandene dünne Rest des Septums durchtrennt, die Nasenflügel losgelöst und hierauf die ganze Nase nach oben umgeklappt und die krankhaften Parthien mit dem Messer und Simon'schen Löffel entfernt. Ebenso wird nach rückwärts alles Verdächtige entfernt und zum Schlusse die ganze Fläche mit Ferrum candens cauterisirt. Der infiltrirte Theil der Oberlippe wurde ebenfalls excidirt, hierauf die Nasenflügel durch Naht an entsprechenden Stellen befestigt und das

Septum an die Schnittwunde der Oberlippe genäht. Die Heilung ging gut von statten.

Ein Fall von Myxochondrom in der Gegend der linken Parotis bot einiges Interesse.

W. S., eine 20jährige Kellnerin, bemerkte vor 2 Jahren ein erbsengrosses Knötchen in der linken Parotisgegend: die Geschwulst wuchs anfangs langsam, seit einem halben Jahre bedeutend rascher. Bei der Aufnahme fanden wir in der Gegend der linken Parotis eine wallnussgrosse, streng begrenzte ziemlich derbe Geschwulst, welche die sonst normale, leicht verschiebbare Haut hervorwölbt. Die Exstirpation wurde unter den Listerischen Cautelen vollzogen. Anlegung von Catgutnähten. Am 5. Tage wurde Patientin geheilt entlassen.

Bei einer 75jährigen Frau wurde ein in der Gegend der linken Parotis sitzendes Carcinom durch Auflegen von Aetzpasta zerstört.

Von Carcinom in der Gegend des Kiefers kam nur ein Fall zur Beobachtung.

Bei dem 65 Jahre alten L. S. bemerkt man eine von der Mitte des Unterkiefers nach rückwärts bis circa 5 Centimeter unter das linke Ohrläppchen reichende, derbe höckerige Geschwulst. Nach abwärts sind die Grenzen der Geschwulst undeutlich, nach aufwärts erstreckt sie sich bis zur Mitte der Wange. Am Unterkiefer finden sich mehrere cariöse Zähne und eine nekrotische Alveole. Die mikroskopische Untersuchung ergab charakteristische Carcinomzellen. Die Exstirpation wurde in der Weise ausgeführt, dass ein Hautschnitt, der in der Nähe des Ohres begann, längs des Randes des Unterkiefers bis über die Mitte desselben geführt wurde; der Tumor zeigte sich nach abwärts bis nahe zum Zungenbeine reichend; ein Theil des Unterkiefers, an welchem der Tumor festsass, wurde resecirt und schliesslich das Neugebilde von den Weichtheilen der Wange losgeschält. Die Wunde wurde hierauf mit Chlorzinklösung bestrichen und nach einigen Stunden zum grössten Theile vernäht. Wundverlauf fieberlos.

Ein Fall von Sarkom in den Weichtheilen der rechten Wange zeichnete sich durch sein ungemein rasches Wachsthum aus.

Der 22jährige Bauer E. P. hatte vor circa einem Jahre an der Wangenschleimhaut ein kleines Knötchen bemerkt, welches

unaufhörlich gewachsen sei. Man sieht bei seiner Aufnahme fast die ganze rechte Gesichtshälfte eingenommen durch eine Geschwulst, die nach oben bis zum Jochbogen, nach unten bis zur obern Zahnreihe, nach rückwärts bis zum Ohrläppchen und dem aufsteigenden Unterkieferaste, nach vorn bis zum äusseren Augenwinkel und die Mitte der Wange reicht. Oberhalb des Jochbogens, durch diesen von der vorigen getrennt, befindet sich eine zweite Geschwulst, von der Grösse einer Wallnuss. Beide Geschwülste weich, elastisch, stellenweise fluktuirend. Eine Communication zwischen denselben ist nicht nachweisbar. Die Haut über der grösseren Geschwulst stark gespannt, die Hautvenen injicirt. Eine Probepunktion, die von der Mundhöhle aus gemacht wurde, ergab flüssiges Blut. Eine zweite von aussen durch die Haut gemachte Probepunktion in eine anscheinend deutlich fluktuirende Parthie der Geschwulst ergab dasselbe Resultat; es entleerte sich wieder Blut. Es wurde nun die Diagnose auf ein sehr weiches blutreiches Sarkom gestellt. Die Exstirpation wurde in der Weise vorgenommen, dass in der ganzen Ausdehnung der Geschwulst durch die Wange ein linearer Schnitt von oben und hinten nach unten und vorn geführt und das Neugebilde dann zum grössten Theile stumpf herauspräparirt wurde. Die Parotis, der Musculus masseter und Temporalis mussten zum Theile mit entfernt werden. Da das Neugebilde von einer sehr dünnen zarten Hülle umgeben war, war die Operation eine sehr schwierige und die Blutung hiebei eine ganz beträchtliche. Die ersten drei Tage zeigte der Kranke Fieber, am 4. Tage verschwand dieses. Eilf Tage nach der Operation trat Abends plötzlich wieder eine Temperatur von 39·4 auf und es zeigte sich der Beginn eines Erysipels, das durch 14 Tage anhielt, sich nach und nach über den ganzen Kopf, Hals und einen grossen Theil des Rückens ausbreitete. Nach weiteren zwei Wochen wurde der Kranke mit einer kleinen granulirenden Wunde entlassen. Nach 6 Monaten erschien er mit einer Recidive wieder auf der Klinik. Man sieht eine mannsfaustgrosse, die rechte Wangengegend vom margo infraorbitalis bis zum Unterkieferwinkel und der oberen Zahnreihe einnehmende weiche Geschwulst, deren Begrenzung nach keiner Seite hin eine scharfe ist. Es wurde abermals zur Exstirpation geschritten und das Neugebilde gründlich entfernt. Vom Jochbein und dem aufsteigenden Unterkieferaste musste dasselbe mit Meissel und Schabeisen entfernt werden. Offene Wundbehandlung. Unter unseren Augen entwickelte sich während seines Aufenthaltes auf der Klinik bei dem Kranken eine neue Reci-

dive an der Aussenseite des Unterkieferwinkels von Nussgrösse. Diese wurde unter Lister's Cautelen entfernt. Wir haben den Kranken seither nicht mehr zu Gesicht bekommen, es ist jedoch leider als gewiss zu betrachten, dass trotz der möglichst radikalen Exstirpationen sich bereits wieder Recidive zeigen möge.

Ein Fall von Sarcom am Gaumen ist folgender:

B. A., 62 Jahre alt, bemerkte vor einem halben Jahre eine circa bohnengrosse Geschwulst am Gaumen, von welcher sehr heftige Schmerzen ausstrahlten. Bei der Untersuchung findet man am Uebergange des harten in den weichen Gaumen eine rundliche Geschwulst, welche die linke Hälfte des weichen Gaumens substituirt und auch mit dem harten Gaumen fest verwachsen ist. Die Uvula erscheint nach rechts gedrängt. Der Tumor fühlt sich ziemlich derb an und zeigt an der der Mundöffnung zugewendeten Fläche mehrfache Geschwüre. Unterhalb dem Winkel des Unterkiefers an beiden Seiten symetrische haselnussgrosse harte Drüsen. Es wurden zuerst die beiden verdächtigen Drüsen entfernt, sodann die linke Carotis blosgelegt, um dieselbe ein dicker Catgutfaden als Ligaturschlinge gelegt. Hierauf wurde das Neugebilde vom Munde aus entfernt, was ohne Schwierigkeit gelang. Die Wunden, welche behufs Exstirpation der Drüsen und Anlegung der Ligaturschlinge gesetzt wurden, wurden mit Catgut genäht und Listerisch behandelt. Krankheitsverlauf fieberlos. Der Kranke verliess 16 Tage nach der Operation mit einer etwa thalergrossen granulirenden Wunde am Gaumen die Anstalt.

Von Carcinom der Zunge kamen zwei Fälle vor:

B. J., 64 Jahre alt, merkte vor etwa 2 Jahren am linken Zungenrande eine härtliche erbsengrosse Geschwulst; vor etwa einem halben Jahre spürte er auch am Boden der Mundhöhle ein bohnengrosses härtliches Knötchen, welches sich rasch vergrösserte, später in der Mitte exulcerirte, während die Ränder sich hart infiltrirten. Von der Geschwulst strahlten sehr intensive Schmerzen aus. Bei der Aufnahme fanden wir am Boden der Mundhöhle eine von den Alveolen beginnende bis gegen den Zungengrund sich nach rückwärts erstreckende harte, bei Druck schmerzhafte Geschwulst, die in ihrem mittleren Antheile ausgenagt, zerklüftet ist. Die Zunge selbst vom linken Zungenrande bis nahezu zur Mitte von einer harten Geschwulst eingenommen. Halsdrüsen nicht infiltrirt. Behufs Vornahme der Operation wurden vom linken Unterkieferwinkel bis zum äusseren Schneidezahn am unteren Rande des Unterkiefers durch einen

Schnitt die Weichtheile durchtrennt und an beiden Enden der Wunde in darauf senkrechter Richtung nach aufwärts Schnitte geführt, hierauf der Unterkiefer an zwei diesen Schnitten entsprechenden Stellen durchmeisselt und sammt den Weichtheilen nach aufwärts geklappt. Nun hatte man einen unbehinderten Einblick in's Operationsterrain. Es wurde nach Unterbindung der arteria linqualis sodann das Neugebilde entfernt, der aufgeklappte Lappen sammt dem resecirten Kieferstück reponirt und einige Nähte angelegt. Der Heilungsverlauf war ein normaler; nach 6 Wochen sass das resecirte Kieferstück wieder ziemlich fest. Leider trat bereits nach 7 Wochen am Boden der Mundhöhle eine Recidive auf in Form eines härtlichen Geschwüres. Auch am linken Zungenrande ein infiltrirter bohnengrosser Knoten bemerkbar. Der Kranke verliess um diese Zeit auf eigenes Verlangen die Klinik. Nach 3 Monaten stellt sich derselbe wieder vor. Die Recidive nimmt nun bereits die ganze linke Zungenhälfte, sowie die linke Hälfte des Bodens der Mundhöhle ein und greift auch auf den weichen Gaumen über. Es wurde kein neuer operativer Eingriff unternommen.

Der zweite Fall betraf den 48jährigen R. S.

Bei demselben fanden wir eine die ganze rechte Zungenhälfte von der Spitze bis zum Zungengrunde einnehmende harte pralle Infiltration. Unterhalb des Unterkiefers rechterseits ein knorpelhartes, hühnereigrosses mit der Haut verwachsenes, nicht deutlich begränztes, wenig verschiebbares Drüsenconglomerat. Im weiteren Verlaufe traten bei dem Kranken aus der Neubildbildung in der Zunge, die gleichwie die infiltrirten Drüsen mittlerweile exulcerirt war, mehrere sehr heftige Blutungen auf. Um sich gegen eine Verblutung sicherzustellen, wurde die entsprechende Carotis blosgelegt und um dieselbe ein starker Catgutfaden geschlungen. Nach einigen Tagen, nachdem die Listerisch verbundene Schnittwunde schon fast verheilt war, merkten wir bei der Visite, dass der Catgutfaden in der Wunde sich resorbirt habe. Patient erlag seinem Leiden. Die Sektion ergab nebst grosser allgemeiner Anämie eine metastische Pneumonie.

Ein interessanter, dem von W. Körte in der deutschen Zeitschrift für Chirurgie, Bd. VI., p. 447 publicirten ähnlicher Fall eines tuberkulösen Zungengeschwüres ist folgender:

B. J., ein 60jähriger Bauer, macht folgende anamnestische Angaben. Er habe sich vor 2 Jahren auf die Zunge gebissen, die Wunde sei bis auf eine kleine Schrunde geheilt. Die kleine

rissige Wunde habe jedoch allen Heilversuchen widerstanden und er habe gemerkt, dass die Umgebung der Wunde immer härter und praller werde. Seit einem halben Jahre werde das Geschwür rasch grösser und es habe auch die linke Zungenhälfte an Härte zugenommen. Da die äusserliche Untersuchung die Diagnose auf Carcinom nicht sicherstellte, auch die mikroskopische Untersuchung nichts Positives ergab, verhielt man sich zuerst expektativ und verordnete dem Kranken Jodkali. Nachdem er durch 5 Wochen dies gebraucht hatte, stellte er sich wieder vor. Man konnte nicht nur kein Kleinerwerden der Geschwulst konstatiren, sondern man sah, dass dieselbe sogar bedeutend grösser geworden sei. Der Kranke wurde nun aufgenommen. Wir fanden den linken Zungenrand bis nahezu zum Grunde der Zunge von einem gelblich belegten Geschwüre eingenommen, dessen Ränder hart anzufühlen waren. Die Infiltration erstreckt sich nach innen bis in die Mitte der Zunge. Es wurde die Diagnose auf ein ulcerirtes Neoplasma gestellt und die Geschwulst mit dem galvanokaustischen Messer exstirpirt. Blutung sehr gering. Behufs rascherer Hilfeleistung bei einer etwaigen Nachblutung wurde durch die zurückgebliebene rechte Zungenhälfte ein Silberdraht gezogen. Wundverlauf normal, fieberlos. Die mikroskopische Untersuchung des exstirpirten Tumors erwies denselben als ein tuberkulöses Geschwür. Im weiteren Verlaufe wurde dem Kranken ein seit circa 8 Wochen bestehender hühnereigrosser Abscess am rechten Handrücken unter Lister's Cautelen eröffnet. Das Allgemeinbefinden des Patienten war ein ganz befriedigendes, da plötzlich, 14 Tage nach der Operation, starb er. Die Section erwies zahlreiche die Lungensubstanz durchsetzende tuberkulöse Knoten, die theilweise bereits käsig entartet waren; als Ursache seines so rasch eingetretenen Todes fand man eine hochgradige frische Thrombosirung der arteria pulmonalis.

Es kam, wie mir mitgetheilt wird, an unserer Klinik vor Jahren ein ähnlicher Fall vor, wo die Diagnose auf Zungenkrebs gestellt wurde, die mikroskopische Untersuchung des exstirpirten Tumors aber ein tuberkulöses Geschwür nachwies, welch' letztere Diagnose noch dadurch ihre Bestätigung fand, dass man bei dem bald darauf verstorbenen Kranken auch Tuberkulose in den Lungen nachweisen konnte. Es dürfte daher die Annahme etwas Wahrscheinliches haben, dass wohl schon so manches „Zungencarcinom", das eigent-

lich Tuberculose der Zunge war, „operirt“, und in der Statistik als „geheiltes Zungen-Carcinom“ angeführt wurde.

D. Formfehler und Funktionsstörungen.

Drei einfache linkseitige Hasenscharten wurden operirt uud heilten per primam intentionem. Ein Fall von doppelseitiger Hasenscharte bei einem ein halbes Jahr alten Kinde, das auch an einem angeborenen Collobom des rechten untern Augenlides litt, wurde gleichfalls durch Operation geheilt.

Von Neuralgien des Trigeminus kamen vier Fälle zur Beobachtung.

Beim ersten Falle traten die Schmerzen im Bereiche des ramus supraorbitalis auf und wurden auf die Anwendung von Vesicantien, Morphininjektionen und Behandlung mit dem constanten Strome geringer, gleichzeitig die Anfälle seltener.

Der zweite Fall betraf den Priester R. S. Hier traten die Schmerzen im Bereiche des 3. Astes des Trigeminus auf. Nach 3wöchentlicher Behandlung mit dem konstanten Strome verschwanden die Anfälle gänzlich.

Der dritte Fall ist folgender. M. A., 25 Jahre alt, leidet seit einem Jahre an anfallsweise auftretenden Schmerzen in der linken Gesichtshälfte. Sie begränzten sich ziemlich genau in der Wangengegend und waren anfangs selten, später immer häufiger, so beim Sprechen, Kauen etc. aufgetreten. Bei seiner Aufnahme ist der Intervall zwischen den einzelnen Anfällen schon nicht mehr schmerzfrei, sondern es ist immer ein dumpfer drückender Schmerz vorhanden, der sich durch jede Bewegung in einen förmlichen Anfall verwandelt. Da durch subkutane Morphininjektionen nur ein ganz geringer Erfolg erzielt wird, wurde zur Neurektomie des nervus infraorbitalis geschritten. Dieselbe wurde in der Weise ausgeführt, dass die obere Wand des Canalis infraorbitalis nach Anlegung einer T-förmigen Wunde aufgestemmt und ein circa 2 Centimeter langes Stück des Nerven excidirt wurde. Die Operation wurde unter Spray ausgeführt und die Nachbehandlung Listerisch fortgeführt. Es war ein absoluter Erfolg zu verzeichnen, indem kein einziger Schmerzanfall nach der Operation mehr auftrat. Nach 16 Tagen wurde der Kranke geheilt entlassen.

P. J., 61 Jahre alt, leidet seit 6 Jahren an anfallsweise auftretenden sehr heftigen Schmerzen, die am Margo supraorbi-

talis beginnend gegen die Stirne ausstrahlen. Da die Anfälle immer häufiger auftreten, länger andauern, auch an Intensität zunehmen und alle angewendeten Mittel ohne Resultat bleiben, wird zur Operation geschritten und vom nervus supraorbitalis ein circa 3 Centimeter langes Stück excidirt. Die Hautwunde wurde mit Catgut bis auf eine circa 1 Centimeter lange Strecke vernäht, Lister's Verfahren. Am Tage der Operation zeigte sich kein Anfall mehr, tags darauf merkte er zwei ganz geringe Anfälle. Von diesem Tage an befindet sich der Patient wohl, es trat kein weiterer Schmerzanfall mehr auf, die Wunde heilte grösstentheils per primam. Am zwölften Tage nach der Operation wurde der Kranke geheilt entlassen.

Ein Fall von Hernia cerebri wurde der Demonstration wegen auf die Klinik aufgenommen.

Dieselbe betrifft das 16 Wochen alte Kind H. T. Die Mutter des Kindes gibt an, sie habe bei der Geburt über der Nasenwurzel desselben eine haselnussgrosse Geschwulst bemerkt in deren Mitte sich ein geschwürähnlicher Defekt befand, aus welchem sich tropfenweise eine klare, dünne, wasserähnliche Flüssigkeit entleert habe. Vier Wochen nach der Geburt sei hierauf dieser Defekt zugeheilt. Das Kind habe sich die ersten acht Tage nach der Geburt wohl befunden, hierauf sei es aber durch mehrere Wochen häufig von Krämpfen befallen worden, habe häufig erbrochen und sei stark abgemagert. Wir fanden das Kind bei der Aufnahme körperlich ziemlich gut entwickelt. An der Glabella ist eine etwa kindsfaustgrosse prominirende Geschwulst bemerkbar, welche mit glänzender gespannter Haut bedeckt ist, sich teigig weich aufühlt, deutliche Pulsation zeigt und circa in der Mitte eine kreuzergrosse strahlenförmige Narbe trägt. An der Basis ist die Geschwulst dünner und man fühlt an derselben den etwa 20 Kreuzerstück grossen Knochendefekt von einem kreisförmigen Walle eingesäumt. Die Geschwulst lässt sich nur wenig comprimiren; nach einem solchen Versuche traten grosse Unruhe und Krämpfe auf.

II. Hals.

A. Verletzungen.

Der 25jährige G. L. erhielt bei einem Raufhandel mehrere Bajonnetstiche in die Nacken- und hintere Halsgegend. Dieselben wurden listerisch verbunden und heilten in wenigen Tagen.

Der 75 Jahre alte pensionirte Anatomiediener H. J. brachte sich in einem Anfalle von Geistesstörung mit einem Taschenmesser einen Schnitt in den Hals bei, der am vorderen Rande des linken Sternocleidomastoideus beginnend, in der Furche zwischen Zungenbein und Cartilago thyreoidea über die Mitte des Halses verläuft, ohne jedoch die Membrana abturatoria laryngis zu durchdringen. Dagegen ist der Schlundkopf verletzt und es dringen von aussen in die Wunde eingespritzte Flüssigkeiten in die Mundhöhle und Speiseröhre ein. Der Kranke leidet an hochgradigen Emphysem der Lungen, Oedem beider Füsse. Trotzdem der Fall zur Durchführung einer rein listerischen Behandlungsweise nicht ganz geeignet war (Perforation der Pharynx) wurde die Wunde doch streng listerisch behandelt. Dieselbe heilte zum Theile per primam, zum Theile durch Granulationen mit geringer Eiterung. Der Verlauf war fieberfrei. Obzwar wir vom Anfang an für eine mehr sitzende Lage des Kranken Sorge trugen, vermehrte sich seine Dyspnoe, es trat eine hypostatische Pneumomie, sowie Oedem der Lungen auf, welchem der Kranke 19 Tage nach seiner Aufnahme erlag.

B. Entzündungen.

Neun Fälle von Lymphdrüsenvereiterung kamen zur Beobachtung, grösstentheils an scrophulösen Individuen.

Ein chronischer Catarrhus laryngis wurde vollständig geheilt.

C. Neubildungen.

Ein Fall von Hypertrophie beider Tonsillen wurde operativ geheilt, zwei Fälle von Lymphomen am Halse wurden unter Spray operirt, die Neubildung exstirpirt, die Wunde genäht; in beiden Fällen prima intentio.

Bei der 24jährigen A. E. wurde eine ausgedehnte Brandnarbe operativ entfernt. Die Patientin fiel vor 18 Jahren in's Feuer und verbrannte sich die rechte Seite des Halses, sowie einen Theil der rechten Thoraxhälfte. Die an einzelnen Stellen sehr derbe, über die Umgebung prominente Narbe ist nach oben am Unterkieferrande begränzt, dessen ganze Ausdehnung vom Unterkieferwinkel bis zum Kinn (rechterseits) zum Ansatze einer sich nach abwärts verschmälernden Narbenmasse dient, welche als ungefähr 5 Centimeter langer Strang sich am Thorax

von der ersten bis zur vierten Rippe festsetzt, hier sich wieder verbreitert, um als circa 8—10 Centimeter breite Narbe bis zur achten Rippe herabzusteigen. Durch diesen narbigen Strang wird die Patientin genöthigt, den Kopf schief nach vorn und rechts geneigt zu halten; es hindert die Kranke ferner beim Sprechen und Essen, sowie auch bei tiefer Respiration. In Folge der jahrelang eingenommeneu Schiefhaltung des Kopfes trat eine Skoliose der Halswirbelsäule mit nach links gerichteter Convexität ein. Es wurde bei der Operation der Narbenstrang durch zwei an seinen Grenzen längs des Halses geführte Schnitte excidirt und die Wundränder vernäht. Der am Unterkieferrande gebliebene dreieckige Substanzverlust wurde durch Plastik gedeckt. Leider trat keine prima intentio ein, sondern es entstand Erysipel am Halse und im Nacken Nach drei Wochen verliess die Kranke die Anstalt. Die Haltung und Bewegung des Kopfes war eine ganz freie.

Ein 22jähriges Mädchen wurde wegen eines circa apfelgrossen Struma cysticum aufgenommen; eine vorgenommene Punktion entleerte dicken, colloiden Inhalt. Die Cyste füllte sich bald wieder, wurde derber und verkleinerte sich auf Gebrauch von Jodpräparaten wesentlich.

In einem anderer Falle, wo ein ausgedehntes, fast die ganze vordere Halsgegend von der Schilddrüse bis zum Brustbein einnehmendes, an einer Parthie eine Cyste mit verkalkten Wandungen enthaltendes, die Respiration wesentlich beeinträchtigendes Struma vorhanden war, wurde jeder operative Eingriff verweigert.

Bei einem dritten Fall von Struma wurde die Exstirpation vorgenommen:

Der 26jährigen Th. N. war vor einem Jahre ein Struma cysticum punktirt und hierauf Lugol'sche Jodlösung in dasselbe injicirt worden, worauf binnen 10 Tagen Heilung eingetreten war. Mehrere Wochen nach der Operation fing das Struma an, sich wieder zu vergrössern, so dass es zum Auftreten einer die Kranke im höchsten Grade beängstigenden Dyspnoe, ferner zu so hochgradigen Schlingbeschwerden kam, dass sie nur mehr flüssige Speisen geniessen konnte. Wir fanden die vordere Halsgegend eingenommen durch eine ziemlich derbe, höckerige Geschwulst. Unter Spray wurde das fast kindskopfgrosse Struma entfernt, die Wunde listerisch behandelt und die Kranke konnte nach circa vier Wochen geheilt die Klinik verlassen, nachdem eine, wahrscheinlich in Folge der Operation

aufgetretene constante Heiserkeit (Lähmung des rechten Stimmbandes) auf mehrmalige Anwendung des constanten Stromes vollständig behoben worden war.

Ein 4 Jahr altes, sehr intelligentes Kind wurde der Demonstration wegen auf die Klinik aufgenommen. Die Angehörigen desselben bemerkten vor circa einem Jahre an der hinteren Halsgegend eine hühnereigrosse Geschwulst, die damals deutlich beweglich gewesen sein soll. Bei der Aufnahme fanden wir eine an der Halswirbelsäule festsitzende knochenharte Geschwulst, die gegen die Wirbelsäule zu (II., III., IV. Halswirbel) schmäler, nach rückwärts bedeutend breiter wird. Das Enchondrom von rundlicher Gestalt macht die Bewegungen der Halswirbel mit. Ausserdem fanden sich am linken Oberarme, etwas oberhalb des Condylus internus femoris sin, sowie an der 9. linken und rechten Rippe Osteome von Hasel- bis Wallnussgrösse vor.

III. Brust.

A. Verletzungen.

Es gelangten zur Beobachtung 2 Fälle von Contusionen der Weichtheile am Thorax, 6 Fälle von Fracturen einer Rippe ohne weitere Complication, die sämmtlich geheilt entlassen wurden. Bei einem 26jährigen Steinbrucharbeiter, der bei einer Erdabrutchung verschüttet wurde, fanden wir nebst einer Fractur der 4—6 Rippe rechterseits ein ziemlich grosses pleuritisches Exsudat vor; der Kranke wurde desshalb auf die medizinische Klinik transferirt. Ein anderer Fall von Rippenfractur ist folgender:

Die 67jährige Taglöhnerin W. R. wurde von einem Lastwagen überfahren. Wir fanden eine Fractur der IV., V. und VI. linken Rippe, grosse Dyspnoe; bald zeigte sich in der linken Thoraxhälfte ein pleuritisches Exsudat, sowie eine Pneumonie, der die Kranke erlag. Die Obduktion ergab Fractur der III., IV. und V. Rippe, Pleuro-Pneumonie linkerseits, sowie Lungenödem.

B. Entzündungen.

Vier Fälle von Lymphdrüsen-Vereiterung in der Achselhöhle boten kein besonderes Interesse. Ein Fall einer chronisch verlaufenden Periostitis des Sternums stand wochenlang in Behandlung und wurde gebessert ent-

lassen. Eine Mastitis suppurativa wurde geheilt, nachdem 5 Incisionen in die erkrankte Brustdrüse gemacht worden waren. Ein Fall von Mastitis chronica wurde, da dieselbe diagnostisch sehr instruktiv war, zur Demonstration aufgenommen und nach mehreren Tagen entlassen. Ein Fall von Caries der IV. und V. linken Rippe bei einer 42jährigen Frau, bei welcher 4 Fistelgänge in unmittelbarer Nähe der Blutdrüse in die Tiefe führten, wurde nach vierwöchentlicher Behandlung gebessert entlassen.

Bei einem zweiten Falle fanden wir an dem schwächlichen, blassen abgemagerten Geistlichen D. J. am Rücken etwa in handbreiter Entfernung von den Dornfortsätzen der Wirbel nach links, in der Höhe der 10. und 11. Rippe eine von normaler Haut bedeckte, deutlich fluktuirende, fast schmerzlose Geschwulst, die sich seit 4 Monaten entwickelt haben soll. Von dieser Geschwulst nach vorne gegen die Axillarlinie zu, sieht man zwei nur in den Weichtheilen verlaufende, etwas über hanfkorngrosse, von rothbläulichen, weichen, prominirenden Granulationen umsäumte Fistelgänge. An der vorderen Brustwand findet man in der Höhe der 6. und 7. Rippe eine deutlich fluktuirende, angeblich seit fast einem Jahre bestehende handtellergrosse Geschwulst. Es wird unter den Cautelen der Lister'schen Wundbehandlung der zuerst erwähnte Abscess am Rücken eröffnet, einige Tage später wird der an der vordern Thoraxwand befindliche Abscess gespalten. Nach vier Wochen zeigte sich an der rechten Tibia, an deren Vorderfläche in der Mitte derselben gelegen, ein thalergrosser, fluktuirender Abscess, der ebenfalls unter Lister eröffnet wurde. Die an der vorderen Thoraxwand gelegene Abscesshöhle füllte sich allmälig mit Granulationen aus, ebenso die an der Rückseite des Thorax gelegene, nachdem man sie häufig mit Chlorzinklösung ausgepinselt hatte. Da jedoch das Allgemeinbefinden des Kranken immer schlechter ward, riethen wir ihm an, das Krankenhaus zu verlassen und auf einige Monate auf's Land zu gehen, was der Kranke auch ausführte.

C. Neubildungen.

Mehrere in der Achselhöhle eingelagerte Lymphome von Hasel- bis Wallnussgrösse wurden in einem Falle unter Spray exstirpirt; Heilungsverlauf normal, fieberlos.

Bei dem 61jährigen Bauer A. P. fanden wir an der linken Thoraxhälfte eine kindskopfgrosse, ziemlich derbe, scharf begränzte, mit der Haut verwachsene, verschiebbare Geschwulst. Der Kranke bemerkte angeblich bereits vor 15 Jahren an der linken untern Thoraxhälfte einen nussgrossen, derben, schmerzlosen Knoten: dieser sei nach einem Stosse, den der Patient auf diesen Knoten erlitten habe, seit zwei Jahren rascher gewachsen. Vor 5—6 Wochen sei er aufgebrochen und es habe sich eine stinkende mit Blut und Eiter vermengte braun-schwärzliche Flüssigkeit entleert. Es wird die Neubildung, ein Sarkom, unter Lister exstirpirt und der Kranke verlässt nach vierzehn Tagen geheilt die Klinik.

Von Carcinoma mammae kamen zehn Fälle zur Beobachtung.

C. M., 64 Jahre alt, bemerkte vor einem Jahre in der rechten Brustdrüse ein hartes Knötchen, das seit einem halben Jahre sich rasch vergrössert. Bei der Aufnahme fanden wir im untern äussern Quadranten der rechten Brustdrüse eine apfelgrosse, derbe, ziemlich deutlich begrenzte Geschwulst, welche über dem Musculus pectoralis verschiebbar ist. Die Haut über der Geschwulst nur schwer in Falten aufhebbar. In der Achselhöhle drei circa haselnussgrosse hart infiltrirte Drüsen zu fühlen. Die Exstirpation wurde ohne grösseren Blutverlust ausgeführt, die Lymphdrüsen von der Operationswunde aus stumpf herauspräparirt. Offene Wundbehandlung. Die beiden ersten Tage nach vorgenommener Operation war der Wundverlauf, sowie das Allgemeinbefinden ein ganz zufriedenstellendes, am dritten Tage trat Fieber auf und man sah ein von der Operationswunde ausgehendes Erysipel, welches sich nach und nach über den ganzen Thorax ausbreitete, hierauf auf den Hals, das Gesicht, die oberen und einen Theil der unteren Extremitäten überwanderte. Am 16. Tage nach der Operation starb die Kranke. Die Obduktion ergab Lungenödem, Anaemia cerebri, mehrere Uterusfibroide.

L. B., 74 Jahre alt, bemerkte vor zwei Jahren eine kleine Geschwulst in der linken Mamma, die sich sehr allmälig vergrösserte: vor vier Wochen sei dieselbe aufgebrochen und es habe sich eine bräunliche, übelriechende Flüssigkeit aus ihr entleert. An der sehr muntern und lebhaften alten Frau bemerkten wir bei der Aufnahme eine beide äusseren und einen Theil des inneren untern Quadranten der Brustdrüse einnehmende Geschwulst von Kindskopfgrösse. Dieselbe hat eine ziemlich derbe Consistenz, eine höckerige Oberfläche und ist von glänzender,

mit reichlichen Veneninjectionen versehenen Haut bedeckt. An der äusseren Parthie der Geschwulst ist ein nahezu kreisrundes Geschwür, welches im Umfange circa 12 Centimeter misst, wahrnehmbar. Dasselbe zeigt höckerige, unebene Ränder, einen ausgenagten, von nekrotischem Gewebe, theilweise von zottigen Granulationen gebildeten Grund. Aus letzterem erfolgte Tags vor ihrer Aufnahme eine ziemlich profuse Blutung, die sich am ersten Tage ihres Aufenthaltes auf der Klinik wiederholte. In der linken Achselhöhle eine ganze Kette infiltrirter Drüsen. Es wurde die ganze Brustdrüse unter Carbolspray amputirt, hierauf die infiltrirten Lymphdrüsen exstirpirt, bei welcher Gelegenheit die Vena axillaris (mit Catgut) unterbunden werden musste. Der Wundverlauf war ein fieberloser. Sechzehn Tage nach erfolgter Operation trat an der Beugeseite des Oberarmes Vereiterung des Zellgewebes, sowie ödematöse Schwellung der ganzen linken obern Extremität auf. Die Abscesse wurde eröffnet, das Oedem durch Einwicklung mit Flanellbinden und erhöhte Lage des Armes zum Schwinden gebracht; am 23. Tage nach der Operation wurde die Kranke geheilt entlassen. Sie stellte sich später wiederholt auf der Poli-Klinik vor. Es war eine ziemlich mächtige Recidive und an einigen Stellen auch Knötchen in der Haut (Carc. lenticulare) aufgetreten, wesshalb zu einer nochmaligen Operation nicht gerathen wurde.

H. M., 56 Jahre alt, Mutter von 10 Kindern, bemerkt seit einem halben Jahre in der linken Brustdrüse eine Geschwulst, die anfangs bohnengross gewesen sei, jedoch stetig an Ausdehnung gewinne. Vor ohngefähr 10 Wochen habe dieselbe die Haut durchbrochen. Wir fanden bei der Aufnahme in der linken Brustdrüse, und zwar in deren Mitte gelegen, eine mannsfaustgrosse, über das umliegende Gewebe $^1/_2$ Centimeter im Niveau hervorragende, an einzelnen Stellen derb, an anderen elastisch anzufühlende Geschwulst, die über dem Pektoralmuskel frei verschiebbar ist. Die darüber liegende Haut ist gespannt, glänzt, zeigt zahlreiche Venenramificationen und ist an einzelneu Stellen exulcerirt, mit Krusten bedeckt. Noch bevor zu einer Operation geschritten wurde, trat plötzlich ein Schüttelfrost ein, der das Auftreten eines Erysipels ankündigte, das in der Umgebung der Exulceration auftrat. Unter Fortdauer eines heftigen Fiebers, sowie mehrmaligem Erbrechen dehnte sich das Erysipel über den Nacken, die linke Schulter und die ganze linke Rückenhälfte aus. Am 2. Tage nach Eintritt des Erysipels folgte ein zweiter Schüttelfrost, gleichzeitig beobachteten wir eine ausgesprochene Lymphangioitis des rechten Ober- und Unter-

schenkels, sowie eine schmerzhafte Schwellung der Inquinaldrüsen. Die Patientin delirirte fast beständig und starb am 3. Tage. Bei der Obduktion fand man: „Die linke Lunge frei. Ihr Oberlappen mässig aufgedunsen, blutleer, von weichem, luftkissenähnlichem Anfühlen, stellenweise in demselben entsprechend an der Oberfläche deutlich hervortretenden, nabelförmig eingezogenen Stellen, derbe luftleere Parthien wahrzunehmen, welch' letztere nach Durchschneidung des Lungenparenchyms als theilweise weissliche, markähnliche oder braunröthliche Stellen deutlich über die Schnittfläche hervortreten und hin und wieder bei angebrachtem Drucke weissliche Pfröpfe heraustreten lassen. In der Substanz der rechten Lunge, dessen Oberlappen in seinem vorderen und oberen Antheile blutleer, jedoch lufthaltig ist, bis über erbsengrosse mehr weniger deutlich begrenzte Knoten eingelagert, welche eine weisse hirnmarkähnliche Färbung zeigen, zum Theile gelblich gesprenkelt sind und einen trüben rahmigen Saft ergiessen und über welchen die Pleura in nabelförmigen Vertiefungen herangezogen ist. In der Substanz der schlaffen verkleinerten Leber vereinzelte bis nahezu haselnussgrosse, weiche Krebsknoten. In der Vena cruralis rechterseits, deren Intima blutig imbibirt ist, dünnflüssiges Blut, sowie weiche, dunkelblutrothe Gerinnungen. Die Hautvenen am Unterschenkel von missfärbigem, flüssigen Blute erfüllt, das Fettzellgewebe in der Umgebung derselben geröthet, erweicht, dessgleichen theilweise die unterliegende Muskulatur. Entsprechend der äusserlich wahrgenommenen Neubildung der linken Brustdrüse zeigt sich das unterliegende Bindegewebe gleichfalls krebsig entartet, reichlich von Fettzellgewebe umhüllt, innerhalb welchem einzelne derbe röthlich gefärbte Bindegewebszüge zu erkennen sind. Diagnosis: Carcinoma mammae sin, pleurae, pulmonum et hepatis, septicaemia, erysipelas."

L. R., 42 Jahre alt, macht folgende anamnestische Angaben. Sie habe sich im Frühjahre 1875 an die linke Brust gestossen; seit jener Zeit verspüre sie beständig Schmerzen in derselben. Im Herbste desselben Jahres habe sie in der Nähe der linken Brustwarze ein kleines hartes Knötchen bemerkt. Sie habe 5mal geboren, sich stets wohl gefühlt, die Menses träten noch immer regelmässig auf. Bei ihrer Aufnahme sahen wir an der linken Brust eine circa thalergrosse, bläulich verfärbte Stelle, an der etwas excentrich die eingezogene Warze sich befindet. Entsprechend dieser Parthie fühlt man im Parechym der Drüse und zwar im äusseren und oberen Quadranten einen wallnussgrossen, derben, deutlich begränzten Knoten, der

sich gegen die Pektoralmuskel frei verschieben lässt. Es wird unter Spray die ganze Mamma amputirt. Drei kleinere Arterien wurden mit carbolisirten Seidenfäden, einige andere mit Catgut unterbunden. Die Heilung ging unter Anwendung des Listerischen Verfahrens fieberlos von statten. Wir sahen bei diesem Falle die seidenen Ligaturfäden noch lange Zeit nach der Operation festhaften, während die Catgutfäden spurlos verschwunden waren.

Bei der 53jährigen N. B. fanden wir bei der Aufnahme im obern und äussern Quadranten der linken Brustdrüse einen circa hühnereigrossen, angeblich seit 2 Jahren rasch wachsenden Tumor, welcher in's Parenchym der Drüse eingebettet, mit der darüber liegenden Haut verwachsen erscheint. Der Tumor ist ziemlich streng begrenzt, sehr hart, die Brustwarze etwas eingezogen. In der Achselhöhle sind mehrere hasel- bis wallnussgrosse infiltrirte Drüsen fühlbar. Die Exstirpation des Neugebildes wurde unter Carbol-Spray ausgeführt. Auch die infiltrirten Drüsen wurden sämmtlich, einige bis aus der Supraclaviculargegend entfernt. Der Wundverlauf war normal, fieberlos; Patientin verliess nach 7 Wochen geheilt die Klinik.

Die 63jährige M. F. bemerkte vor einem halben Jahre eine circa nussgrosse Geschwulst in der linken Brustdrüse, die stetig gewachsen sei. Wir fanden bei ihrer Aufnahme die linke Mamma in ihrem äusseren oberen Quadranten von einem wallnussgrossen, derben, streng begrenzten Knoten eingenommen, über welchem die verdickte Haut fixirt erscheint. Die Geschwulst gegen den Pektoralmuskel nicht mehr frei verschiebbar. In der Achselhöhle mehrere Lymphdrüsen infiltrirt. Es wird unter Carbolspray die Mamma amputirt, zahlreiche hirse- bis hanfkorngrosse Knötchen aus dem Musculus pectoralis mit der Holscheere excidirt, ebenso die infiltrirten Achseldrüsen exstirpirt. Die Wundheilung ging in sehr befriedigender Weise vor sich, indem mit Ausnahme eines einzigen Abends (den 6. nach der Operation, T. 39·2) der Verlauf ein fieberloser war. Nachdem die Operationswunde fast ganz verheilt war, trat plötzlich am vierundzwanzigsten Tage nach der Operation Erbrechen, Diarrhoe ein, welches auch die folgenden Tage anhält. Es tritt gleichzeitig Oedem der unteren Extremitäten, sowie Ascites auf; in der Lebergegend ist ein harter derber Knoten fühlbar. In den nächsten Tagen zeigt sich Icterus. Die Kranke wurde auf die medizinische Klinik transferirt.

Die anämische, blasse 50jährige Frau M. A., welche nie geboren hat, vor 3 Jahren ihre Regeln verloren hat, bemerkte vor circa dreiviertel Jahren, dass sich aus der linken Brustwarze

öfters eine dünne weissliche Flüssigkeit entleerte; einige Monate später fühlte sie an der linken Brustdrüse eine nussgrosse, harte Stelle, die sich rasch ausdehnte. Allmählig spannte sich die Haut dieser Parthie, der Knoten wurde weicher und sei vor einigen Wochen unter ziemlich heftiger Blutung aufgebrochen. Wir fanden an der linken Brust die Warze derartig eingezogen, dass sie kaum über das umliegende Niveau hervorragt, im inneren oberen und unteren Quadranten ein von wallartig, zernagten, theilweise umgestülpten harten Rändern, die an manchen Stellen sich $3\frac{1}{2}$—4 Centimeter über die gesunde Umgebung erheben begränztes Geschwür, dessen Grund derb, höckerig, zerklüftet ist und einen gelblichen schmierigen Beleg zeigt. Das Geschwür ist 6 Centimeter tief, hat einen Umfang von 26 Centimeter und eine unregelmässige Form. Die Haut in dessen Nähe ist gespannt, bläulich, von zahlreichen ausgedehnten Venen durchzogen. Im äusseren oberen Quadranten der Brustdrüse ist ein harter, wallnussgrosser Knoten durch die unversehrte, theilweise fixirte Haut durchzufühlen. Die Neubildung zeigt wenig Verschiebbarkeit gegen den Pektoralmuskel. In der Achselhöhle mehrere infiltrirte Drüsen. Die Kranke leidet an einem chronischen Catarrhus bronchialis, sowie an einer rechtseitigen Spitzendämpfung und hat abendlich Fieberexacerbationen, nächtliche Schweisse etc. Die Amputation der ganzen Mamma, sowie Exstirpation der infiltrirten Achseldrüsen wurde unter Carbolspray ausgeführt und hierauf die Lister'sche Wundbehandlung eingeleitet. Die Sekretion an der Wundfläche war eine geringe, die Heilung ging gut von statten, doch zeigten sich allabendlich Fieberexacerbationen, die wohl mit der Wunde in keinem Zusammenhange standen, da sie ja auch vor der Operation vorhanden gewesen waren. Nach 40 Tagen wurde die Kranke mit einer kleinen schön granulirenden Wunde entlassen.

L. K., eine 45jährige Pfarrersköchin, hat niemals geboren; seit 17 Jahren die Menses unregelmässig. Wir fanden bei derselben die rechte Brustdrüse abgeflacht, die Haut an vielen Punkten nabelartig eingezogen und mit der Unterlage verwachsen, die Brustwarze stark prominirend durch anlagernde Epidermisschuppen hornartig starr. Etwas nach aussen von dieser eine ähnliche hornartige aus Epidermisschuppen gebildete 2 Centimeter hohe Hervorragung. Bei Betastung fühlt sich die Brustdrüse steinhart an, ist gegen den Musculus pectoralis wenig, gegen die Rippen frei verschiebbar. In der Achselhöhle mehrere infiltrirte Drüsen. Es wurde unter Spray die Mamma amputirt, die infiltrirten Drüsen exstirpirt und die Listerische Wundbe-

handlung eingeleitet. Der Verlauf der Wundheilung normal. Patientin wurde nach 4 Wochen mit einer kleinen, granulirenden Wunde entlassen.

G. Th., 34 Jahre alt, bemerkte vor einem halben Jahre in ihrer linken Brustdrüse eine haselnussgrosse, harte Stelle, welche sich stetig vergrösserte. Bei der Aufnahme war in der linken Mamma ein die beiden äusseren Quadranten einnehmender, faustgrosser, harter Tumor zu fühlen, der die darüberliegende Haut bereits an einer Stelle fixirt. Im innern obern Quadranten ist eine zweite nahezu hühnereigrosse Geschwulst von derselben Consistenz zu finden. Lymphdrüsen nicht infiltrirt. Amputatio mammae unter Carbolspray. Der Verlauf fieberlos, normal. Nach 9 Tagen wurde die Kranke mit granulirender Wunde zur weiteren Behandlung auf ihren Wunsch in die Heimat entlassen.

F. J., 47 Jahre alt, bot bei ihrer Aufnahme folgenden Befund: In der linken Brustdrüse im oberen äusseren Quadranten eine eigrosse, elastische, zum Theile fluktuirende, gut begränzte Geschwulst, die von normaler Haut bedeckt und frei verschiebbar ist. Drüsen nicht geschwellt. Die Exstirpation des Tumors (Colloid-Krebs) erfolgte unter Listers Cautelen. Verlauf fieberlos. Patientin wurde in 4 Wochen geheilt entlassen.

IV. Bauch.

A. Verletzungen.

Der 23jährige Hufschmied M. L. erhielt von einem Pferde einen Schlag in den Bauch. Wir fanden bei seiner Aufnahme äusserlich keine Verletzung wahrnehmbar; geringer Druck auf die Nabelgegend, sowie am rechten Epigastrium machen ihm heftige Schmerzen. Perkussionston gedämpft vom untern Rande der Leber bis über die Mitte des Abdomens. Puls beschleunigt, Temperatur normal. Erbrechen. Es wurde dem Kranken ruhige Bettlage mit im Hüft- und Kniegelenk gebeugten unteren Extremitäten empfohlen; kalte Ueberschläge, innerlich Opiate. Nach einigen Tagen hört das Erbrechen auf, es tritt aber dafür eine sehr profuse, mehrere Tage anhaltende Diarrhoe ein. Patient fiebert, klagt in den nächsten Tagen über stechende Schmerzen in der Brust; die Untersuchung ergibt ein ziemlich hochgradiges, pleuritisches Exsudat im rechten Thoraxraume, gleichzeitig treten mehrere Male im Tage sehr beängstigende Asthmaanfälle ein, die sich auf subkutane Morphininjektionen mildern. Der Kranke wird auf die medizinische Klinik transferirt.

R. G. erhielt von ihrem Manne einen Stich mit einem Taschenmesser in die rechte Weichengegend, unmittelbar unter dem Rippenbogen. Als sie sechs Stunden später auf die Klinik kam, sahen wir aus der circa 4 Centimeter langen Stichwunde ein handtellergrosses Stück Netz heraushängen. Da dasselbe noch ein ganz normales Aussehen hatte, wurde es sorgfältig mit Carbolsäure-Lösung gereinigt, reponirt und die Wunde durch Catgutnähte vereinigt. Der Verlauf war in den ersten Tagen ein ganz zufriedenstellender, es waren keine Schmerzen im Bauche, kein Fieber vorhanden. Am 4. Tage zeigte sich die Umgegend der Wunde in einem Umkreise von 2—3 Centimetern geröthet, gleichzeitig bei Druck daselbst Schmerz. Es wurde die Naht entfernt und es entleerte sich hierauf durch Druck circa ein Esslöffel voll dicken Eiters. Am nächsten Tage war Patientin wieder fieberfrei und trat in kurzer Zeit geheilt aus der Anstalt. Zu bemerken wäre bei diesem Falle, dass das Auftreten von Eiterretention darauf zurückzuführen ist, dass das Listerische Verfahren zu spät nach erfolgter Verletzung — nach sechs Stunden — zur Anwendung kam, und dass desshalb, zumal, da wegen der betroffenen Oertlichkeit eine Reinigung der Wunde mit Chlorzink-Lösung nicht vorgenommen werden durfte, die Listerische Behandlung hier auch nicht ganz die gewohnte Wirkung — Heilung per Primam oder mittelst Granulationsbildung ohne Eiterung hervorbringen konnte.

B. Entzündungen.

Die 25jährige Fabriksarbeiterin V. Th. klagt über heftige Schmerzen im Bauche, sowie im rechten Hypogastrium. Patientin fiebert, der Bauch ist aufgetrieben, häufiges Erbrechen. Im rechten Hypogastrium, sowie an der rechten hinteren Thoraxwand in der Höhe der 9.—12. Rippe ist eine grössere Resistenz wahrnehmbar. Trotz angewandter Abführmittel und Clysmata erfolgte keine Stuhlentleerung. Die resistente Parthie im rechten Hypochondrium wird nach und nach elastischer. Urin zeigt Eiter und Eiweisgehalt. Die rechte untere Extremität wird im Hüftgelenke in Beugung gehalten, bei jedem Streckversuche geht das Becken mit. In der rechten Inquinalgegend, sowie im Epigastrium an einer circumscripten, handtellergrossen Stelle constanter Schmerz bei Druck. Es wurde die Diagnose auf einen Retroperitoneal- sowie Psoasabscess und auf eine innere In-

carceration gestellt. Endlich kam es zu einer profusen Stuhlentleerung, der eine Menge übelriechender Jauche beigemengt war, es erfolgte Collaps und bald trat der Tod ein. Bei der Obduktion fand man:

„Das grosse Netz, welches theils blassbraunroth, theils grau gefärbt ist, sowohl mit der unterliegenden Oberfläche einzelner, durch Exsudatmassen mit einander verlötheter Dünndarmschlingen verklebt, andererseits theilweise strangförmig an Dünndarmschlingen, sowie an die vordere Bauchwand rechterseits, gerade oberhalb des Poupart'schen Bandes angewachsen. Einer dieser Netzstränge welcher sich gablig theilt, ist mit dem kürzeren Schenkel an dem Mesenterium des Dünndarms, mit dem längeren an dem Mesenterium des S romanum angewachsen und durch die hiedurch gebildete, über haselnussgrosse, elyptische Lücke eine Dünndarmschlinge hindurchziehend, ohne dass dieselbe gerade wesentlich pathologische Erscheinungen darbietet. Ueberdies zwischen mehreren Darmschlingen fast $\frac{1}{2}$" lange rundliche Bindegewebsstränge befindlich, welche theilweise unterhalb gelagerte Darmschlingen mässig comprimiren, theilweise nur einfach das Mesenterium überbrücken. Das Peritonäum der dünnen Gedärme sowohl mit zahlreichen blutführende Gefässe enthaltenden Pseudomembranen, als auch mit hin und wieder schiefergrau gefärbten Pseudomembranen bedeckt. Die Leber schlaff, grobkörnig, ockergelb gefärbt, ihre rechte Seite nach aussen zu mit der Rippenweiche verwachsen und unterhalb der Verwachsung in der Ausdehnung fast eines Handtellers ein mit missfärbigen und angefressenen Wandungen versehenen Jaucheherd, in welchen die 11. Rippe hineinragt, deren Knorpel fahlgelblich gefärbt, deren vorderes Knochenende rauh und schmutzig weiss ist. — Das Colon ascendens unmittelbar an seinem Beginne mit zwei über kreuzergrossen, länglich-rundlichen Substanzverlusten versehen, deren Ränder etwas geschwellt und missfärbig sind, sowie andererseits in der Höhe der Colonflexur gleichfalls an mehreren, jedoch kleineren Stellen durchlöchert. Die Darmwand daselbst erweicht. Jene erwähnten Löcher stehen in Verbindung mit einem unterhalb derselben gelagerten, im musculus iliacus befindlichen, etwa eigrossen Jaucheherde, welcher sich einerseits längs des Poupartischen Bandes bis zur Symphysis ossium pubis, andererseits nach aufwärts bis zu dem an der rechten Seite der Leber befindlichen fortsetzt, welch' letzterer an einer über thalergrossen Stelle auch an den äusseren Rand des oberen Endes der Niere heraustritt, so dass dem entsprechend derselbe theils miss-

färbig erscheint und innerhalb der Missfärbung das Nierenparenchym erweicht und geröthet ist."

Ein Fall von Fistula stercoralis bot einiges Interesse. V. A., ein 20jähriger Schmiedegeselle, gibt an, vor zwei Monaten heftige Schmerzen im Bauche gehabt zu haben, gleichzeitig sei der Bauch stark aufgetrieben gewesen. In 3 Wochen sei er von der Krankheit genesen; zu dieser Zeit habe sich jedoch an den Bauchdecken unmittelbar unter dem Nabel die Haut geröthet, es sei schliesslich daselbst ein Durchbruch erfolgt und es habe sich eine ziemliche Menge Eiter entleert. Seit dieser Zeit entleere sich beständig stinkender Eiter und hie und da, wie er glaube, auch Kothpartikelchen aus der Oeffnung Wir fanden bei seiner Aufnahme circa 6 Centimeter unter dem Nabel eine Fistel, durch welche die Sonde nach abwärts bis zur Symphyse gelangt. Dieser kaum rabenkielfederdicke Fistelgang wird durch Einlegen von Darmsaiten bis zur Dicke eines kleinen Fingers erweitert. Es entleert sich aus demselben nebst Eiter Koth und Speisereste (Traubenkerne). Man spaltete den Fistelgang zur Ermöglichung einer genaueren Untersuchung etwas über der Symphyse; der untersuchende Finger gelangte in eine hinter dem rechten horizontalen Schambeinaste gelegene Cloake. Patient kam in seiner Ernährung sehr herab und erlag nach 3 Monaten seinen Leiden. Die Obduktion ergab:

„Zahlreiche Pseudomembranen, welche die dünnen Gedärme sowohl untereinander, als mit der vorderen und seitlichen Bauchwand verbanden. Diese Pseudomembranen, sowie das Peritoneum viscerale und parietale zeigten sich durchsetzt von zahlreichen hanfkorn- bis über erbsengrossen käsigen Knoten. In der Leberkapsel ähnliche Knoten. Auch in der Kapsel der Milz eine linsenförmige im Centrum verkäsende Verdickung eingelagert. Am Magen und zwar an dessen vorderer Fläche, längs des kleinen Magenbogens eine Reihe linsenförmiger, platter, käsiger Knoten, zu welchen gefässhältige Pseudomembranen hinziehen, in welche sie eingebettet erscheinen. Der äusseren Oeffnung in den Bauchdecken entsprechend, fand sich eine etwa dem Uebergange des Jejunum in's Ileum entsprechende Darmschlinge an die vordere Bauchwand angeheftet und an einer Stelle durchbrochen. Beide

Darmstücke öffnen sich in eine Höhle, die mehrfach ausgebuchtet ist und deren Wandungen gebildet werden von der vorderen Fläche der Harnblase, dem Schambein, der vorderen Bauchwand und zahlreichen Pseudomembranen. In der Dünndarmschleimhaut sind zahlreiche, quergestellte, mit gewulsteten, ausgenagten Rändern versehene, eine unebene Basis zeigende Geschwüre ersichtlich, ausserdem finden sich vielfach gelbe Punkte vor, welche sich beim Einschneiden als käsige, rundliche in oder unter der Schleimhaut gelagerte Knoten erweisen. Stellenweise auch primäre runde Geschwüre vom 2 Mm. Durchmesser.

Es war also in unserem Falle die Kothfistel durch den Durchbruch eines Geschwürs von der Ileumschleimhaut erfolgt.

C. Hernien.

Von freien Hernien kamen sieben Fälle zur Aufnahme. Alle betrafen Männer, waren Leistenbrüche und zwar 5 rechterseits, 1 links, 1 beiderseitig. Die Kranken wurden mit Bruchbändern versorgt.

Ein diagnostisch interessanter Fall war der folgende:

Der 65jährige Bauer L. J. leidet seit 15 Jahren an einer Hernie, die er stets mit Leichtigkeit zu reponiren vermag. Sechs Tage vor seiner Aufnahme musste er mehrmals erbrechen. Nach dem Erbrechen fühlte er, dass der Bruch wieder vorgetreten sei, er suchte wie gewöhnlich zu reponiren, — es gelang ihm nicht. Der Kranke nahm ein Abführmittel, nach welchem reichlicher Stuhlgang erfolgte. Wir fanden bei der Aufnahme die linke Scrotalhälfte von einer mannsfaustgrossen, unebenen, höckerigen, derben Masse ausgedehnt, welche bei Druck an allen Stellen gleich schmerzhaft ist und welche an der Bruchpforte schmäler nach unten breiter wird. Der Perkussionston über dieser Parthie leer, die Haut geröthet, gespannt. Das Gebilde ist nicht reponirbar. Der Bauch wenig aufgetrieben; hie und da tritt Erbrechen ein, Winde, sowie eine kleine Stuhlentleerung erfolgen. Bald vermag man eine Zunahme der Scrotalgeschwulst, sowie eine stetige Zunahme von fluktuirendem Exsudat nachzuweisen. Es wird die Diagnose auf eine Epiplocele inflammata gestellt, Ruhe und Bleiwasserüberschläge angeordnet. Binnen 6 Tagen bessert sich das Allgemeinbefinden, die Geschwulst ist kleiner geworden, die Schmerzhaftigkeit im Bereiche derselben hat nachgelassen und der Kranke verlässt auf seinen Wunsch die Anstalt.

Von incarcerirten Hernien kamen drei Fälle zur Beobachtung.

Bei dem 51jährigen P. J., der schon mehreremale mit Incarcerationserscheinungen an seinem linkseitigen Leistenbruche auf die hiesige Klinik aufgenommen worden war, fanden wir eine mässig gespannte, ziemlich grosse, schmerzhafte, irreductible Scrotalhernie vor. Seit 1 ½ Tagen weder Stuhlentleerung noch Abgang von Winden; mehrmaliges Erbrechen. Morphininjektion, warmes Bad. Auch diesmal gelang, wie bei allen früheren Incarcerationen, an dem Kranken die Taxis.

K. A., 43 Jahre alt, leidet schon seit 20 Jahren an einer rechtseitigen Leistenhernie, die er stets leicht reponiren konnte. Vor 4 Tagen gelang ihm die Reposition nicht, es traten Schmerzen besonders in der Gegend der Bruchpforte, später auch im Bauche auf. Am 2. Tage trat mehrmaliges Erbrechen ein, das bis zur Aufnahme auf die Klinik sich täglich mehrere Male wiederholte. Wind und Koth gingen während der 4 Tage nicht ab. Wir fanden bei seiner Aufnahme eine von der rechten Leistengegend gegen das Scrotum ziehende, längliche, gänseeigrosse, pralle, schon bei leisem Drucke sehr schmerzhafte Geschwulst. Bauch stark aufgetrieben, schmerzhaft. Ein vorsichtig angestellter Versuch, die Hernie zu reponiren, misslang. Es wurde desshalb sofort zur Herniotomie geschritten. Nach schichtenweisem Präpariren gelangte man auf einen cystenähnlichen Hohlraum, der einen visciden, gekochtem Sago ähnlichen Inhalt aufwies: von der am weitesten nach rückwärts gelegenen Parthie der Cyste führte eine kleine Oeffnung in den Bruchsack. Nach Eröffnung desselben sahen wir eine nussgrosse, glänzende, kastanienbraune Darmschlinge, welche an der unteren Fläche durch zwei frische Adhäsionen mit dem Bruchsacke verwachsen erscheint. Im Bereiche dieser beiden leicht lösbaren Adhäsionen war die Darmwand in der Ausdehnung eines Neukreuzers schwärzlich gefärbt, zeigte jedoch noch Glanz. Einschnürende Ringe waren zwei vorhanden. Die Reposition gelang nach gemachter Incision in die Einschnürungen leicht. Der Bruchsack wurde mit der Haut vernäht, in die Oeffnung desselben ein Silkstreifen eingeführt, ein Theil der Wunde mit Catgut vernäht. Die Operation wurde listerisch, unter Carbalspray, ausgeführt. Am folgenden Tage gingen Winde ab. Patient ist fieberfrei. Am 2., sowie an den folgenden Tagen hielt das Wohlbefinden des Kranken an, kein Fieber, regelmässigen Stuhlgang, die Wunde rein, ohne Schwellung, schmerzlos. Da plötzlich, am 16. Tage nach der Operation, als die Wunde fast

gänzlich verheilt war, klagte Patient früh über Kopfschmerzen und Dyspnoe. Nach einigen Minuten war er eine Leiche. Bei der Obduktion fand man ausgedehnte frische Thombosirung der Lungenarterie.

Im dritten Falle wurde bei einem 27jährigen Arbeiter an einem 24 Stunden eingeklemmten, kaum apfelgrossen Leistenbruche die Herniotomie ausgeführt. Die Incarserationserscheinungen waren sehr heftig, die incarcerirte Darmschlinge klein. Die Operation bot nichts besonders Bemerkenswerthes. Heilung.

V. Rücken.

R. J. fühlt seit ohngefähr einem Monat in der rechten Lumbalgegend Schmerz, welcher sich in der letzten Zeit steigerte. Man bemerkte bei seiner Aufnahme in der Lumbalgegend rechterseits eine gänseeigrosse, von gerötheter Haut bedeckte fluktuirende Geschwulst, die unter Lister's Cautelen eröffnet wurde. Es entleerte sich eine grosse Menge rahmähnlichen Eiters. Binnnen 16 Tagen war die Abscesshöhle mit Granulationen ausgefüllt.

Ein Fall von habitueller Skoliose bei einem 17jährigen jungen Manne wurde ungeheilt entlassen. Dieselbe soll vor 5 Jahren begonnen haben. Man fand Schiefstand des Beckens, convexe Krümmung der Brustwirbelsäule nach rechts, und compensirend der Lendenwirbel nach links.

Ein 4 Jahre altes Kind, das an einer angulären Kyphose der Brustwirbelsäule litt, wurde mit einem Stützmieder gebessert entlassen.

Von cariösen Processen der Wirbelsäule kamen 2 Fälle zur Beobachtung.

Bei einem 25jährigen, kachektischen Individuum, das mehr aus Mitleid und der Pflege wegen aufgenommen wurde, fand sich nebst lupösen Geschwüren und Narben im Gesicht, rechten Ober- und Vorderarme, sowie des linken Knie's, Caries des V., VI. und VII. Halswirbels, des XII. Brustwirbels. Der Kranke zeigte eine Parese der linken oberen Extremität, Anästhesie beider unteren Extremitäten, incontinentia alvi, Parese der Blase. Die Obduktion bestätigte die Diagnose und ergab eine starke Erweichung der der Wirbelkaries entsprechenden Parthie des Rückenmarkes, sowie einen mehr als hühnereigrossen käsigen Herd an der Lendenwirbelsäule.

F. M., 16 Jahre alt, merkt seit 4 Wochen eine schmerzhafte Geschwulst in der linken Leistenbeuge, dieselbe brach auf und entleerte eine ziemliche Menge dünnflüssigen Eiters. Wir fanden einige Centimeter unter der linken Leistenbeuge eine von schwammigen Granulationen umsäumte Fisteleöffnung, durch welche eine eingeführte Darmsaite nach auf- und rückwärts gegen die Lendenwirbel vordringt. Die Dornfortsätze der Lendenwirbel ragen stärker hervor, sind bei Druck schmerzhaft. Das linke Bein wird im Hüftgelenke in Flexionstellung gehalten. Allmählig schloss sich der Fistelgang; der Kranke gibt nun Schmerzen in der rechten Inquinalgegend, sowie an der Rück- und Aussenseite des rechten Oberschenkels an, es wurde, da die Untersuchung daselbst das Vorhandensein eines Abscesses constatirte, listerisch incidirt, und ohngefähr 1 Liter dünnflüssigen Eiters entleert. Der Kranke erholt sich bei kräftiger Nahrung etwas, die Abscesshöhle füllt sich durch Granulationen aus. Der Process schreitet jedoch in der Wirbelsäule weiter und endlich nach 5 Monaten erlöst den Kranken der Tod von seinen Leiden. Die Obduktion ergab Caries der Lendenwirbel, mit secundärer Kyphose, beiderseitigen Psoasabscess, Vereiterung des rechten Hüftgelenkes, amyloide Degeneration der Leber, Milz und Nieren, Hydrämie.

VI. Becken.

Entzündungsprozesse der Weichtheile, sowie des Periosts am Becken kamen in folgenden Fällen zur Beobachtung:

H. M., 46 Jahre alt, hatte vor circa 6 Monaten einen Schüttelfrost, stechende Schmerzen in der linken Brust, welche auf eine ausgiebige Blutentleerung nachgelassen haben sollen. Bald darauf habe sich in der linken Lendengegend eine weiche Geschwulst gezeigt, über der sich die Haut röthete. Ein Arzt habe in dieselbe eine Incision gemacht und viel Eiter entleert. Wir fanden bei der Aufnahme 2 querfingerbreit über der spina ilei, handbreit von der Wirbelsäule nach links eine Fistelöffnung, in welcher eine Darmsaite etwa 6 Centimeter vorgeschoben werden kann und zwar in der Richtung zur Innenfläche des Darmbeines, wo der Kranke an einer circumskripten Stelle beständig Schmerz angibt. Die eingeführte Sonde stösst nirgends auf entblössten Knochen. Aus der Fistel entleert sich bei Druck dünner missfärbiger Eiter. Es wurde die Fistelöffnung etwas erweitert. Nach 10 Wochen hatte die Eitersekretion aufgehört, die Fisteln waren geschlossen und der Kranke wurde geheilt entlassen.

Der 45jährige Schauspieler H. E. war vor 3 Jahren wegen Retentio urinae auf die Klinik aufgenommen und durch den äusseren Harnröhrenschnitt und methodisches Erweitern seiner strikturirten Harnröhre geheilt worden. Wir fanden bei dem sehr abgemagerten anämischen Kranken die rechte untere Extremität im Hüft- und Kniegelenke gebeugt, Inquinaldrüsen rechterseits geschwellt, in der Leistengegend über denselben in der Tiefe Elasticität und eine bei Druck schmerzhafte Parthie. Streckversuche am Hüftgelenke verursachen dem Kranken heftige Schmerzen. Am Perineum und zwar unmittelbar neben der hinteren Grenze des Skrotums zwei Harnröhrenfisteln. Es wurde der Abscess des musculus ilacus durch eine Incision eröffnet, und massenhaft Eiter entleert. Mit dem Finger fühlte man, dass der ganze Musc. iliacus corrodirt, zerfressen, vereitert sei und dass die Abscesshöhle sich bis in's kleine Becken erstrecke, Nach einigen Stunden erfolgte eine heftige Nachblutung in die Abscesshöhle, der Kranke äusserst anämisch, Puls kaum fühlbar. Wir spritzten behufs Stillung der Blutung in die die Abscesshöhle ausfüllende Masse der Blutcoagula an mehreren Stellen einige Tropfen Eisenchlorid-Lösung, wickelten, um die drohenden Erscheinungen der Anämie mindestens vorübergehend zu beseitigen, sämmtliche Extremitäten mit Esmarch'schen Binden ein und labten den Kranken. Der Erfolg war ein augenscheinlicher; die Coagula wurden fester, die Blutung sistirte; der Kranke erholte sich. Nach einigen Tagen starb er. Die Obduktion ergab einen colossalen, den ganzen Musculus iliacus einnehmenden Abscess, amyloide Degeneration der Leber, Milz und Nieren, sowie der rechtseitigen Inquinaldrüsen, allgemeine Anämie. Man fand bei der Obduktion, dass das blutende Lumen ein Muskelast im kleinen Becken gewesen sei.

G. K., eine 28jährige Magd, welche vor anderthalb Monaten geboren hatte, wurde in folgendem Zustande aufgenommen: Die abgemagerte fiebernde Kranke klagt über heftige Schmerzen in der rechten Hüftgegend, sowie der rechten Schultergegend. Wir fanden eine über die ganze Regio glutaea ausgebreitete, von gespannter, glänzender Haut bedeckte, bei Druck sehr schmerzhafte, an einzelnen Stellen elastische, an anderen deutlich fluktuirende Geschwulst. Unter Carbol Spray wurde in der rechten Gesässgegend eine Incision gemacht, es entleerte sich eine grosse Menge Eiters, der untersuchende Finger konnte durch's Foramen ischiadicum in die Beckenhöhle gelangen. Im Verlaufe wurden noch an zwei Stellen Incisionen gemacht. Die anfangs diffuse Schwellung am rechten Schultergelenke begrenzte

sich deutlich, fluktuirt; es wird die Diagnose auf Entzündung der Bursa subdeltoidea gestellt und eine Eröffnung unter Lister vorgenommen. Die Kranke erholte sich, das abendliche Fieber liess nach. Vollständige Heilung.

Bei der 14jährigen H. M. fand sich einen Querfinger unter dem rechten Darmbeinkamme, handbreit von der Wirbelsäule entfernt eine Fistelöffnung, aus der sich dünner Eiter entleert, und durch welche eine gegen die Spina hin eingeführte Sonde auf rauhen, morschen, eindrückbaren Knochen stösst. Die Fistel wird durch Einlegen von Darmsaiten, Laminarien etc. erweitert, die cariöse Stelle mehreremale mit Ferrum candens touchirt. Es stiessen sich mehrere kleine Knochensplitter ab. Bei der Entlassung stösst die Sonde nur auf weiche Gebilde, die Umgebung der Fistel, sowie deren Ränder sind eingezogen, Sekretion von wenig dickem, rahmartigen Eiter.

Bei der 26jährigen Kellnerin W. M. trat nach einer Geburt in der Kreuzbeingegend eine gänseeigrosse, fluktuirende Geschwulst auf. Patientin fiebert. Durch eine Incision wurde aus der Geschwulst eine Masse Eiter entleert. Gleichzeitig war am linken Schultergelenke eine kleinapfelgrosse fluktuirende, periartikuläre Geschwulst aufgetreten, die nach einigen Tagen spontan vollständig verschwand. Patientin wurde später wegen Bronchialkatarrh und Dämpfung an beiden Lungenspitzen auf die medizinische Klinik transferirt.

Mastdarm.

Ein Fall von Fissura ani wurde durch Anwendung von Stulzäpfchen, Sitzbäder geheilt. Ein Fall von äusserer incompleter Mastdarmfistel durch Spaltung in 20 Tagen geheilt.

Der 47jährige M. J. kam mit einem seit 4 Tagen bestehenden Mastdarmvorfalle, der von einem der renommirteren hiesigen Aerzte als „entzündete Hämorrhoiden“ mit Laxantien behandelt worden war, zur Aufnahme. Wir fanden ein ziemlich grosses Stück des Rectums vorliegend, vom Sphinkter eingeschnürt, prall, turgersirend, die Schleimhaut blutroth, an einzelnen Stellen grau, an anderen gangränös missfärbig. Sofortige Reposition, stündliche Reinigungen mit Carbolwasser, Opiumpulver. Mit dem ersten Stuhlgange nach 4 Tagen stiessen sich grosse gangränöse Schleimhautfetzen ab. Der Kranke verliess binnen 4 Wochen geheilt die Klinik.

Von Carcinoma recti kam ein Fall zur Beobachtung.

Die 45jährige O. M. gab an, seit vielen Jahren an habitueller Stuhlverstopfung gelitten zu haben. Seit einem halben Jahre träte bei jeder Defäkation heftiger Schmerz ein, die Kothsäule gehe sehr dünn und mit einer hinteren Längsfurche versehen ab. Sie habe öfters ein kleines Knötchen bemerkt, das aus der Afteröffnung zeitweilig heraushieng, zeitweise wieder zurücktrat, was sie für einen Hämorhoidalknoten gehalten habe. Die Untersuchung ergab bei ihrer Aufnahme Folgendes: Die Afteröffnung fast von allen Seiten von höckerigen, zackigen, zerklüfteten Excrescenzen umgeben. Nur nach vorn ist ein kleiner Theil der Rectumwandung normal. Die Geschwulst fühlt sich derb an, ist nicht reponirbar, blutet leicht. Die obere Grenze der Geschwulst ist mit der Spitze des Zeigefingers an der hinteren Wand fast nicht erreichbar, an den beiden Seitenflächen tiefer gelegen. Die vordere Wand fühlt sich normal an. In der rechten Leistengegend eine infiltrirte Lymphdrüse. Die Geschwulst wurde auf das Drängen der Patientin mit dem Messer exstirpirt. Bei der Operation fühlte man mehrere infiltrirte Drüsen, die jedoch so hoch im Becken gelagert waren, dass an eine Exstirpation derselben ohne Eröffnung des Peritonäums nicht zu denken war. Nach 2tägigem relativen Wohlbefinden trat hohes Fieber ein, es zeigte sich schmerzhafte diffuse Röthung beider Inquinalgegenden. Bauch aufgetrieben, dünne jauchige Stuhlentleerungen; Callapsus, Tod. Die Obduktion ergab eitrige Pericystitis und Periproctitis.

Männliche Harn- und Geschlechtsorgane.

Parese der Blase wurde in zwei Fällen beobachtet; in dem einen war dieselbe nach einem Trauma auf die Lendenwirbelsäule aufgetreten. Eine Neurose der Blase wurde durch Opiate, Sitzbäder etc. wesentlich gebessert.

Ein 5 Centimeter im Längs-, 4 Centimeter im Breiten-, 3 Centimeter im Dicken-Durchmesser haltender Blasenstein, der 45 Gramm wog, wurde durch den hohen Blasenschnitt bei einem 67jährigen Manne unter Carbolspray entfernt, die Blase mit Catgut, die Bauchwand bis auf eine kleine Stelle mit carbolisirter Seide vernäht. Heilung binnen 4 Wochen. Prof. Albert hat den Fall in der „Wiener

medizinischen Presse“ 1876, Nr. 6, ausführlicher besprochen, sowie auch zwei Fälle von fremden Körpern in der Harnblase.

Einem 46jährigen Manne wurde eine incrustirte Cirbelnuss mit dem Ramasseur aus der Blase extrahirt.

Der 2. Fall betraf einen 36jährigen Hirten, der sich einen Strohhalm in die Harnröhre und durch diese in die Blase gesteckt hatte. Nach mehreren vergeblichen Extraktionsversuchen ging beim Uriniren der 16 Centimeter lange, mit Phosphaten incrustirte, mehrfach geknickte Halm ab.

Harnröhrenstrikturen gelangten zwei zur Behandlung.

Der eine Fall ziemlich hochgradig, wurde durch allmälige Dilatation in 7 Wochen geheilt.

Beim zweiten Falle gelang es erst nach vielen Versuchen, mit einer dünnen Darmsaite in die Blase zu kommen. Es war hiebei eine so grosse Irritabilität der Blase vorhanden, dass, trotzdem man mit den Bougis nur sehr allmählig stieg, und dieselben stets nur wenige Minuten liegen liess, im Verlaufe mehreremale Fieber, Schüttelfröste und akute Blasen-Catarrhe auftraten. Heilung.

Der 61jährige R. F. war im Vorjahre wegen einer hochgradigen Striktur in Behandlung gestanden und nach mehreren Wochen geheilt mit der eindringlichen Weisung entlassen worden, sich den Catheter (Nr. X) täglich selbst einzuführen. Vor einiger Zeit sei ihm der rechte Hoden angeschwollen, wesshalb er mit dem Catheterisiren aussetzte. Wir bemerkten bei seiner Aufnahme aus der Harnröhre eiterigen Ausfluss. Beim Versuche, den Catheter einzuführen, stösst man im membranösen Theile auf ein Hinderniss, endlich nach vielen, vorsichtigen Versuchen gelingt es, Catheter Nr. I einzuführen. Die Untersuchung durch's Rectum ergiebt stark vergrösserte Prostata, die sich abnorm elastisch anfühlt und bei Berührung schmerzt. Die rechte Hodenhälfte ist faustgross, von glänzender, gerötheter, glatter Haut bedeckt, an der vorderen, äusseren Fläche ein kleiner in die Substanz des Hodens führender, dünnen Eiter secernirenden Fistelgang. Der Hoden selbst vergrössert von ungleicher Consistenz, an einzelnen Parthien hart, an anderen weich, teigig. Der eingeführte Catheter wurde circa 1 Stunde liegen gelassen. Denselben Abend Schüttelfrost, Temp. 40. Am vierten Tage ein zweiter Schüttelfrost, sowie Erbrechen, Appetitlosigkeit. Sechzehn Tage später gibt der Kranke an, es sei ihm der Urin nicht durch die Harnröhre, sondern durch den Mastdarm abge-

flossen. Eine Untersuchung mittelst des Mastdarmspiegels ergab die Richtigkeit dieser Mittheilung, indem eine Portion in die Blase injicirte Milch zum Theile durch den Mastdarm abfloss, doch gelang es nicht, die Fistelöffnung selbst aufzufinden. Während in der Folge das Allgemeinbefinden sich besserte, wurde Catheter Nr. III in die Blase geführt, später stieg man bis auf Nr. VII. Längere Zeit hindurch wurde der Catheter constant in der Blase liegen gelassen. Später floss auch bei Entfernung desselben aller Urin wieder durch die Harnröhre. Auch die Hodenentzündung hatte sich mittlerweile gebessert. Nach 2monatlicher Behandlung wurde der Kranke wegen Platzmangel transferirt. Es dürfte sich in diesem Falle um eine abscedirende Prostatitis mit Durchbruch in die Harnröhre und Blase (eiteriger Ausfluss bei seiner Ankunft) und in den Mastdarm handeln.

Harnröhrenfisteln kamen zwei zur Beobachtung.

Bei dem 30jährigen O. J. ist keine Striktur vorhanden, auch keine Verletzung vorausgegangen. Wir fanden eine von harten callösen Rändern umgebene, hinter dem Scrotum befindliche Fistelöffnung, eine zweite in der Mitte der Innenfläche der rechten Backe. Beide communiciren. Es wurden die Fistelgänge gespalten, die callösen Wandungen abgetragen. Nach einigen Wochen war alles bis auf eine enge Haarfistel verheilt, Cauterisation mit glühendem Draht, Heilung.

Bei dem zweiten Falle bestand eine Striktur. Es war vor 4 Wochen ein periurethraler Abscess nach aussen und gleichzeitig nach innen in der Gegend des Bulbus urethrae durchgebrochen. Durch die von callösen Rändern ausgekleidete Fistel flossen jedesmal beim Uriniren einige Tropfen Urin ab. Cauterisation mit Ferrum candens. Heilung binnen 14 Tagen.

Eine nach einem Trauma anfgetretene Epididymitis und Orchitis wurde nach 12 Tagen geheilt entlassen. Hydrokelen wurden in sechs Fällen durch Punktion und Einspritzung der Lugol'schen Jodlösung geheilt.

Bei dem 55jährigen B. A. suchte man eine Hydrokele tunicae vag. comm. durch den unter Lister's Cautelen durchgeführten Radikalschnitt zu heilen. Es wurde unter Spray an der Vorderfläche der kindskopfgrossen rechten Scrotalhälfte ein circa 7 Centimeter langer Einschnitt gemacht, die Hydrokelenflüssigkeit floss aus; hierauf wurde zum Theile mit Catgut vernäht. Die Wunde heilte vollständig ohne Schwellung, ohne Schmerzen, ohne Fieber. Nach 11 Tagen wurde der Kranke

geheilt entlassen. Nach 7 Wochen stellte er sich jedoch wieder vor mit einer nahezu wieder mannsfaustgrossen rechtseitigen Hydrokele, welche nun punktirt und durch Injektion von Lugol'scher Jodlösung zur Heilung gebracht wurde.

Der 32jährige R. M. wurde wegen einer Elephantiasis scroti aufgenommen.

Er sagt anamnestisch aus, er habe vor 2 Jahren einen Wasserbruch gehabt, welcher ihm durch einen Einstich und Einspritzung einer braunen Flüssigkeit vertrieben worden sei. Vor 12 Wochen habe er durch eine Wagendeichsel einen Stoss gegen die Innenseite des Oberschenkels und den Hoden erhalten, wonach eine Geschwulst im Hodensacke aufgetreten sei. Wir fanden das Scrotum über mannskopfgross, derb, die Haut ödematös, den Penis gänzlich verdeckt durch das mindestens 8 Centimeter über die Glans reichende, ödematöse Präputium. Unter Anwendung von elastischen Bindeneinwicklungen, sowie des Frickischen Verbandes erzielten wir bedeutende Besserung.

Ein Fall von Carcinom des Penis ist folgender:

M. J., 52 Jahre alt, merkte vor circa 2 Jahren an der Glans unmittelbar über der äusseren Harnröhrenmündung ein Geschwürchen, welches sich immer mehr ausdehnte, oft blutete, im Verlaufe härter und härter geworden sei. Wir sahen die ganze Glans in allen Durchmessern vergrössert, derb, Phimose des Präputiums; in der linken Inquinalgegend sind zwei harte, begrenzte Drüsen zu fühlen. Es wurde unter Spray der Penis amputirt und die infiltrirten Drüsen exstirpirt. Nach 3 Wochen, während welcher Zeit mit Ausnahme eines einzigen Abends (am 7. Tage nach der Operation) nie Fieber aufgetreten war, und in welcher der Verband 8mal gewechselt worden war, wurde der Kranke geheilt entlassen.

Weibliche Harn- und Geschlechtsorgane.

Ein 32jähriges Mädchen wurde wegen plötzlich aufgetretener Blutungen aus der Harnblase auf die Klinik gebracht. Injektionen von Eiswasser in die Blase und Einlegung des Colpeurynthers in die Vagina brachten die ziemlich profuse Blutung zum Stillstand.

Auch unter dieser Rubrik ist ein Fall von Fremdkörper in der Blase zu verzeichnen.

Die 51jährige Witwe Th. A. spielte mit einer mittelgrossen Stecknadel, führte dieselbe in ihre Harnröhre ein und vermochte

zu ihrem Schrecken sie nicht mehr zu extrahiren. Wir fühlten bei der Untersuchung mit dem Catheter die Nadel frei in der Blase; es gelang jedoch durchaus nicht, sie mit einem durch die Urethra eingeführten Instrumente zu fassen. Es wurde desshalb von der Vagina aus eine 4 Centimeter lange Incision gemacht und daselbst die Nadel extrahirt, die Wunde mit Catgut vernäht. Es trat weder Fieber, noch sonst eine Reaktion von Seite der Blase auf. Nach 9 Tagen verliess die Kranke geheilt die Klinik; ihr erster Weg war nach dem Wallfahrtsorte Absam, um der dortigen wunderthätigen Maria das Corpus delicti zu opfern.

Folgender Fall von Urethro-uterin-Fistel gelangte zur Beobachtung:

W. M, eine 45jährige Bäuerin, hat 10mal geboren, das letztemal vor einem Vierteljahre. Damals sei die Geburt nur nach Zerstücklung des Kindes möglich gewesen. Die ersten acht Tage nach der Geburt musste der Urin mittelst Catheter entleert werden. Später habe sie gemerkt, dass beständig aus der Scheide Harn abfliesse, doch sei es ihr möglich, nach einem gewissen Zwischenraume auch durch die Harnröhre ein grösseres Quantum Urin zu entleeren. Wir bemerkten nach Einführung des Simsischen Spekulums ein continuirlich aus dem Orificium Uteri stattfindendes Harnträufeln. Mittelst Catheter konnten aus der Blase circa 2 Unzen klaren Urins entfernt werden. In der Wandung der Vagina finden sich, besonders an deren vorderen Fläche, viele derbe Narbenstränge vor. Es wurde versucht, per Rectum den betreffenden Urether zu comprimiren, was indessen nicht gelang. Zur Behebung des Leidens wurde, da es nicht gelang, die in den Uterus, resp. Cervix mündende Fistelöffnuug wahrzunehmen, die Anlegung einer Blasenscheidenfistel und Obliteration der Scheide unmittelbar unter dieser nach G. Simon angestrebt. Es sollte hiedurch der durch das Orificium uteri abträufelnde Urin durch die neuangelegte Fistel in die Blase geleitet werden. Es wurden im Ganzen 3 Operationen vorgenommen und breit aufgefrischte Flächen der Vaginalschleimhaut grösstentheils durch die Heppnerische Naht vereinigt. Der Erfolg war, trotz der die Prima intentio behindernden in den Vaginalwänden befindlichen Narbengewebe ein ziemlich guter, indem nach der dritten Operation es gelungen war, die Vagina bis zum Lumen eines Zeigefingers zu verengen. Die Kranke wurde in diesem Zustande auf ihren dringenden Wunsch für einige Zeit zur Erholung in die Heimat entlassen.

Ein Fall von Carcinom der Blase und Harnröhre wurde nur der Demonstration wegen aufgenommen.

L. Th., eine 61jährige Frau hat seit $^3/_4$ Jahren Schmerzen in der Blasengegend. Urin wird in kleinen Portionen, oft mit Blut gemischt, entleert. Die Untersuchung ergab eine Neubildung in der Blase, sowie der Urethra. Aus dem orificium urethrae ragt ein zäpfchenförmiges Stück des Neugebildes heraus. An der vorderen Vaginalwand fühlt der Finger eine daumendicke wurstförmige Infiltration längs der Harnröhre. Es wurden die ziemlich vehementen Schmerzen der Kranken durch Opiate gemildert. Nach $2^1/_2$ Monaten erlag sie ihren Leiden. Die Obduktion ergab ausser exulcerirendem Carcinom der Blase und Urethra bedeutende Hydronephrose, sowie Krebs-Metastasen in der Lunge.

Ein Hämatom der grossen Schamlippen, hervorgerufen durch einen Stoss mit einer Eisenstange, wurde binnen 16 Tagen geheilt. Ein Fall von heftigen schmerzhaften Uterinkrämpfen wurde durch subkutane Morphininjektionen gebessert. Prolapsus uteri wurde bei zwei Frauen durch Einlegen von Pessarien gebessert. Metritiden wurden drei durch Touchiren, Sarificirung des Muttermundes etc. geheilt.

Ein Fall von Parametritis puerp. ging mit Abscessbildung in der Gegend des rechten Hüftgelenkes, sowie des rechten Schultergelenkes einher, Beide periartikulären Abscesse wurden gespalten, listerisch behandelt. Heilung.

Ein Fall von Uterusfibroid wurde ungeheilt entlassen.

Die 51jährige R. A. bemerkte vor circa 6 Jahren in der Bauchhöhle oberhalb der Symphyse eine apfelgrosse, harte Geschwulst. Die Menstruation sei damals ungleich stärker aufgetreten. Die Geschwulst habe sich allmählig vergrössert. Seit 2 Jahren habe sie häufig an Urin- und Stuhlbeschwerden, sowie an Erbrechen zu leiden, die Blutungen träten unregelmässig und sehr stark auf. Wir fanden bei der Untersuchung nach unten und links vom Nabel einen derben, kindskopfgrossen, harten an der Oberfläche gefurchten Tumor, noch weiter nach links einen zweiten mit dem ersteren im Zusammenhange stehenden apfelgrossen Knollen. Der Tumor ist mit dem Uterus verschiebbar. Bei der Untersuchung per vaginam findet man den hinteren Theil des Scheidengewölbes von einem faustgrossen Tumor vor-

gebaucht. Einige Tage nach der Untersuchung trat Schmerz im Unterleibe, Fieber, Meteorismus, Erbrechen auf, welcher Zustand durch acht Tage anhielt. Nach Ablauf der peritonealen Erscheinungen wurde Patientin auf ihren Wunsch entlassen.

Cystovarien gelangten in dem verflossenen Schuljahre 6 zur Beobachtung.

Ueber den ersten Fall hat Prof. Albert in seinem in Nr. 34 und 35 der Wiener Medizinischen Presse 1875 erschienenen Aufsatze: „Die Ovariotomie in Tirol" ausführlich berichtet. Er betraf die 40jährige Cr. A. Es wurde die Ovariotomie ausgeführt. Die Cyste war an das grosse Netz adhärent, der Stiel von mittlerer Länge, mässig breit. Nach Durchtrennung der Adhäsionen und Entbindung der Cyste, aus welcher früher durch die Punktion 10 Liter und 300 CC. Flüssigkeit entleert worden war, wurde der Stiel in die Spencer Wells'sche Klammer gefasst, die Schnittfläche mit den Glüheisen bestrichen und ferr. sequichlor. cryst. auf dieselbe gestreut. Die Bauchwunde wurde mit Knopfnähten von starker Seide vereinigt. Die Klammer fiel am 15. Tage ab. Verlauf fieberlos. Diarrhoen und ein Blasenkatarrh verzögerten die Heilung. Die Kranke wurde nach 46 Tagen vollkommen geheilt entlassen.

Der zweite Fall war folgender:

M. M., 27 Jahre alt, gibt an, dass sie vor zwei Jahren eine Bauchfellentzündung überstanden habe. Der Bauch sei damals stark aufgetrieben gewesen, und niemals mehr vollständig auf den früheren Umfang zurückgekehrt; seit einiger Zeit habe er an Ausdehnung zugenommen, es hätten sich Harn- und Stuhlbeschwerden eingestellt, es sei öfters Erbrechen aufgetreten, auch sei die Gebärmutter immer stärker gesunken und schliesslich aus der Scheide hervorgetreten. Patientin hat nicht geboren, die Menses seit ihrem 17. Lebensjahre regelmässig. Wir fanden den Unterleib stark ausgedehnt und notirten folgende Masse: Grösster Umfang 130 Centimeter. Vom proc. xyphoideus zur Symphyse 73 Centimeter, von der rechten Spina il. ant. sup. zum Nabel 33, von der linken zum Nabel 40 Centimeter. In der ganzen Ausdehnung leerer Perkussionsschall, der nach oben in die Leberdämpfung übergeht. Nur in den Bauchweichen tympanitischer Schall. Elasticität, Fluktuation sehr ausgesprochen. Verschiebbarkeit gering. Aus der Schamspalte ragt die leicht reponirbare Portio vaginalis uteri hervor. Es wurde zuerst eine Punktion mit einem Troisquart mittleren Calibers ausgeführt und 26 Liter wasserklarer Flüssigkeit entleert. Drei

Tage später wurde zur Ovariotomie geschritten. Nach Entleerung der Harnblase wurde in der Linea alba ein $4\frac{1}{2}''$ langer Schnitt gemacht, die Bauchdecken hierauf schichtenweise bis auf die Cystenwand durchtrennt. Da zeigte es sich, dass die Cyste nach allen Seiten hin mit der Umgebung durch stramme, feste Adhäsionen verwachsen war, welche zu lösen nicht möglich gewesen wäre. Es wurde desshalb von einer weiteren Ausführung der Operation abgestanden, die Wunde vernäht und mit Listerischer Carbolpasta verbunden. Innerlich Opium. Der Verlauf war fieberlos. Die Patientin wurde, nachdem durch eine zweite Punktion noch 10 Liter Flüssigkeit entleert worden war, entlassen.

Bei dem dritten Falle wurde an der 59jährigen L. M. durch Punktion 15 Liter einer ziemlich dickflüssigen chokoladefärbigen Flüssigkeit entleert und die Kranke nach wenigen Tagen entlassen.

Der vierte Fall betraf die 31jährige Magd O. A. Sie hat vor 3 Monaten geboren und gibt an, dass sie gleichzeitig mit der Ausdehnung des Uterus nach der Conception das Wachsen einer zweiten Geschwulst im Bauchraume gemerkt habe. Diese Geschwulst habe ihr nie Schmerzen verursacht, sie sei aber stetig gewachsen. Man habe auch bei äusserer Besichtigung ganz deutlich wahrnehmen können, dass eine Furche zwischen den beiden Tumoren (Cyste und schwangeren Uterus) gewesen sei, Die Geburt ging in normaler Weise vor sich, nur schien es dem beigezogenen Arzte, dass der Uterus nach vollbrachtem Gebärakte sich nicht normal verkleinern wolle, er habe desshalb von einer zweiten nachfolgenden Geburt gesprochen. Bei genauerer Untersuchung habe der Arzt jedoch die Diagnose auf eine Ovariencyste gestellt und sie auf unsere Klinik gewiesen. Wir fanden bei der Untersuchung eine kopfgrosse vom linken Ovarium ausgehende fluktuirende Geschwulst. Es wurde die Ovariotomie unter Lister's Cautelen ausgeführt. Der Inhalt der Cyste erwies sich als Eiter. Abends trat Fieber auf, die Temperatur stieg bis 39·5, Puls 120, sehr klein. Die Kranke klagt über Durst, wird später soporös; es werden Esmarch'sche Bindeneinwicklungen an den Extremitäten angewendet, Excitantien verabreicht. Die Patientin erholt sich etwas, stirbt jedoch am nächten Morgen. Die Obduktion erwies keine plausible Todesursache. In die Bauchhöhle war keine Cystenflüssigkeit gelangt. Die Herzmuskeln etwas fettig degenerirt. *)

*) Prof. Albert hat im Verlaufe des Schuljahres noch zwei Ovariotomien unter Lister ausgeführt. In beiden Fällen der

VII. Obere Extremität.

A. Verletzungen.

Von Frakturen gelangten nur 2 Fälle zur Beobachtung und zwar eine Radiusfraktur und eine Fraktur des Schulterblatthalses.

Letztere kam bei einem Bahnbediensteten zur Beobachtung, der von der zur Bremse eines Bahnwaggons führenden Treppe auf die Schienen herabgestürzt war. Wir fanden das ausgesprochene Bild einer Luxation des Oberamkopfes nach innen und unten. Die Difformität ist durch einfachen Zug am Oberarm nach aufwärts aufzuheben, tritt aber beim Nachlassen desselben von selbst wieder ein. Der Proc. coracoideus ist mit an dem äusseren Bruchstücke und kann mit dem Oberarme unter Crepitation gegen das übrige Schulterblatt bewegt werden. Heilung mit fast unbehinderter Gebrauchsfähigkeit des Armes.

Ein Fall von Pseudarthrose am Oberarme wurde ungeheilt entlassen.

Von Luxationen im Schultergelenke kamen 4 Fälle zur Aufnahme. Sämmtliche waren Verrenkungen nach ab- und einwärts vom Rabenschnabelfortsatz.

In 3 Fällen wurde die Verletzung durch Auffallen auf die Schulter, im 4. Falle angeblich direkt durch den Stoss mit einem Baumstamme herbeigeführt. Die Reposition gelang bei zweien leicht beim ersten Versuche nach la Motte, bei den beiden anderen in der Narkose nach derselben Methode. Bei einem Falle blieb eine durch circa 4 Wochen anhaltende Bewegungsbeschränkung zurück, die schliesslich durch aktive und passive Bewegungen im heissen Bade, Elektricität fast vollständig behoben wurde.

Bei einer 2 Monate bestehenden, von einem praktischen Arzte bisher mit Blutegel und Salben behandelten Luxation beider Vorderarmknochen nach rückwärts konnten wir leider trotz vielfach angestellter Repositionsversuche kein ganz befriedigendes Resultat erreichen. Die Durchschneidung

---

Verlauf fieberlos, in dem einen Falle vollständige Heilung nach 4 Wochen, in dem andern Heilung (mit Zurückbleiben einer Uretherfistel) in 20 Tagen. Beide Fälle verblieben mit 31. Juli 1876 noch in Behandlung.

der Tricepssehne und wochenlange Bewegungsübungen stellten in etwas die Beweglichkeit im luxirten Gelenke her.

Auch bei einem zweiten Falle war das Resultat kein besonderes.

Derselbe betraf den 16jährigen J. J., der sich vor $2\frac{1}{2}$ Monaten durch einen Fall die Verletzung zugezogen hatte. Es soll damals der Arm, der beim Falle gestreckt gehalten wurde, in Ueberstreckung übergegangen sein, so dass die Rückenfläche der Hand die Aussenseite des Oberarmes berührt habe, hierauf sei der Arm von selbst wieder herabgesunken. Der Knabe wurde von seinen Angehörigen dem in der Nähe wohnenden berühmten Kurpfuscher, der gleichzeitig Thierarzt ist, vorgeführt; dieser diagnosticirte einen Knochenbruch und legte den Arm im Ellbogengelenke gestreckt in einen Schienenverband. Wir fanden bei der Aufnahme den Arm im Ellbogengelenk in einem sehr stumpfen Winkel gebeugt, der Querdurchmesser vergrössert, Condylus internus, Olecranon und Condylus externus in einer Graden; Ulna und Radius nach aussen gerückt, so dass bei der Betastung ein Theil der Trochlea frei durchzufühlen ist, das Radiusköpfchen unter und etwas nach aussen vom Condyl. extern. fühlbar. Am Condylus internus eine scharfe Zacke. Beugung und Streckung nur in geringem Masse möglich. Wir hatten somit eine incomplete Luxation nach aussen mit einer Absprengung eines Theiles vom Condylus internus, wie sie bei dieser Luxation wegen der Festigkeit des Ligamentum laterale internum fast immer beobachtet wurde, vor uns. Es wurde zunächst gesucht, durch warme Bäder und Bewegungsübungen den Arm in rechtwinklige Beugung zu bringen. Nachdem dies gelungen war, wurden in der Narkose wiederholte Repositionsversuche gemacht. Leider ohne Erfolg. Der Kranke wurde mit im spitzen Winkel gebeugten Arme, der im Ellbogengelenke eine Exkursion von über 40^0 auszuführen vermag, gebessert entlassen.

Ein dritter, sehr interessanter Fall von Luxation im Ellbogengelenke wurde von Prof. Albert in seinem in der „Wiener medizinischen Presse“ veröffentlichten Artikel „Ueber die Arthrotomie“ ausführlich mitgetheilt. Ich beschränke mich desshalb hier auf einen Auszug aus dieser Arbeit. Es handelte sich um eine incomplete Luxation beider Vorderarmknochen nach innen, complicirt

mit einer pseudarthrotisch angeheilten Fraktur des unteren Humerusendes.

Man fand bei der Aufnahme den Arm im Ellbogengelenke in einem Winkel von circa 140^0 gebeugt; Bewegung desselben sehr beschränkt; an der Innenseite des Gelenkes die fossa sigmoidea ulnae tastbar, das Radiusköpfchen in der Mitte der Querachse des Gelenkes fühlbar, Condylus internus ist nicht durchzufühlen, dagegen ist an der Streckseite des Gelenkes ein unregelmässiges bewegliches Knochenstück wahrnehmbar. Eine Einrichtung war, so lange das bewegliche Knochenstück (in der Fossa olecrani) lag, nicht möglich. Es wurde desshalb unter Spray an der Streckseite des Gelenkes eine Incision gemacht, das Bruchstück, das aus dem Condylus externus, eminentia capitata und dem äussersten Theil der Trochlea bestand, herausgenommen. Die Reposition gelang nicht vollständig, es wurde der Arm im Ellbogengelenke spitzwinkling gebeugt, die Wunde zum grössten Theile mit Catgut vereinigt und nach Lister verbunden. Der Wundverlauf war fieberlos, das Resultat ein befriedigendes, indem der Vorderarm von der rechtwinkligen Stellung circa 15^0 gebeugt und um ebensoviel gestreckt werden konnte.

Von offenen Verletzungen an der obern Extremität kamen im Ganzen 14 Fälle zur Beobachtung.

Der 46jährige Fabriksarbeiter M. A. wurde mit folgenden Verletzungen auf die Klinik überbracht. In der Mitte der Metacarpalknochen auf der Dorsalfläche der Hand eine vom Ulnarrande bis zur Radialseite des Mittelhandknochens des Zeigefingers quer verlaufende, die Haut, Sehnen durchdringende Risswunde, deren Umgebung besonders im vorderen Antheile stark gequetscht und zerfetzt erscheint, die sämmtlichen 4 Mittelhandknochen im Bereiche der Wunde frakturirt. An der Vola manus in derselben Höhe eine quer verlaufende, die Weichtheile durchdringende Rissquetschwunde, so dass die vordere Parthie der Hand (Phalangen und vordere Hälfte der Mittelhandknochen) nur mit wenigen gequetschten Weichtheilsresten mit dem Carpus im Zusammenhange steht. Die Weichtheile und Knochengebilde des Daumens unverletzt. Es wurde die zerquetschte Vorderhand abgetragen. Der Wundverlauf günstig. Heilung nach 5 Wochen.

Ein 30jähriger Fabriksarbeiter gerieth aus Unvorsichtigkeit mit dem rechten Zeigefinger unter eine Walze. Wir fanden entsprechend der Volarseite der 3. Phalanx des rechten Zeigefingers die Weichtheile bis zur Tiefe der unverletzten Sehnen-

scheide in Form eines gequetschten Lappens (mit unterer Convexität) losgerissen; Knochen unverletzt. Heilung.

Der 3. Fall, wo durch eine Maschinenverletzung an der Dorsalfläche der 3 letzten Finger der linken Hand eine quer verlaufende Risswunde gesetzt worden war, welche am 3. und 5. Finger die Strecksehnen durchtrennte und das Gelenk zwischen erster und zweiter Phalanx eröffnete, wurde listerisch behandelt und in 39 Tagen mit vollständiger Gebrauchsfähigkeit der verletzten Finger geheilt entlassen.

Ein bei einem Tunnelbau beschäftigter Arbeiter gerieth mit der rechten Hand unter die belastete Kette eines sich mit Schnelligkeit abwindenden Kranichs. Wir fanden den kleinen Finger in der ersten Phalanx, ohngefähr in dessen Mitte amputirt, der Ringfinger in der zweiten Phalange, der Mittelfinger im 2. Interphalangealgelenke abgerissen. Die Wunden wurden gereinigt, mit Chlorzinklösung bepinselt. Heilung in acht Wochen.

Dem 26jährigen K. J. fiel aus einiger Höhe ein gefülltes grösseres Bierfass auf die Finger. Wir fanden das Nagelglied des kleinen Fingers bis auf die hintere Epiphyse ganz fehlend, die 3. Phalanx des Ringfingers frakturirt, die Weichtheile bis auf eine circa 1 Centimeter schmale aus Haut und etwas Unterhautzellgewebe bestehende Brücke durchrissen, die frakturirte 3. Phalanx gleichfalls nur an der Ulnarseite durch eine ebenso schmale Hautbrücke am Stumpfe festhaftend. Da der Kranke gleich nach erfolgter Verletzung auf die Klinik kam, wurde der Versuch gemacht, durch Naht die getrennten Fingerspitzen an ihrer Umgebung zu befestigen. Unter Anwendung von Lister's Verfahren gelang dies überraschend gut, indem die abgequetschte Spitze des Ringfingers vollständig anheilte, beim Mittelfinger die Nähte gleichfalls hielten; doch stiess sich hier später der Nagel, sowie ein Stück Haut von der Dorsalfläche des Fingers ab. Heilung in 4 Wochen.

Ein Taglöhner quetschte sich den linken Mittelfinger durch einen schweren Stein, den er darauf fallen liess. Es war an der Volar- und Dorsalseite die Haut längs der 2. Phalanx in Lappen losgewühlt. Heilung in 12. Tagen.

Eine durch Auffallen eines Balken auf die Hand an der Dorsalfläche des kleinen Fingers hervorgerufene Quetschwunde heilte in wenigen Tagen.

Der 45jährige Wirth G. N. gerieth mit der linken Hand in eine Dreschmaschine und erlitt eine Zerquetschung der Hand und eines Theiles des Vorderarmes. Der Kranke wurde,

nachdem ausser dem Hause der Vorderarm amputirt worden war, zur Heilung der Operationswunde auf die Klinik gebracht.

Eine unbedeutende Schnittwunde in der Hohlhand (mit Glasscherben) sowie einige angeblich in selbstmörderischer Absicht beigebrachte Schnittwunden am Handrücken linkerseits wurde binnen Kurzem geheilt.

Ein italienischer Arbeiter erhielt bei einem Raufhandel einen Stich in die linke Schultergegend. Der Stichkanal beginnt in der Mitte der Spina scapulae und geht nach aus- und aufwärts gegen das Schultergelenk; es wurde durch die Stichwunde eine tiefgreifende Naht von Catgut gelegt, Lister's Verband. Heilung per primam.

Eine unbedeutende, nur Haut und Zellgewebe des Vorderarmes durchdringende Stichwunde kam bei einem 56jährigen Manne zur Behandlung und heilte in wenigen Tagen.

Eine granulirende Schusswunde am Rücken der linken Hand heilte in wenigen Tagen vollständig.

Eine zweite Schussverletzung an der Hand, die durch einen Pöllerschuss erfolgt war, brauchte 8 Wochen zur Heilung. Es war dem Manne der linke Zeigefinger sammt dem Metacarpusknochen herausgerissen, die Weichtheile des Handrückens vielfach zerfetzt und zerrissen, das Handgelenk von der durch Herausreissung des Metacarpus des Zeigefingers entstandenen Wunde aus eröffnet. Es wurden am Handrücken, so gut es ging, die Hautlappen durch Catgutnähte genähert, die Wunde mit starker Carbolsäure gereinigt und listerich verbunden. Später wurde die listerische Behandlung aufgegeben, da in der durch Pulver, Erde etc. verunreinigten Wunde Jauchung aufgetreten war. Es traten vielfach Eitersenkungen längs der Sehnenscheiden auf, die Incisionen nothwendig machten. Bei der Entlassung war das Handgelenk fast normal beweglich.

Der 22jährige Fr. R. wurde beim Fensterln gestört, setzte über einen Holzzaun, blieb hängen und riss sich an der Beugseite des linken Vorderarmes unmittelbar unter dem Ellbogengelenke Haut- und Unterhautzellgewebe auf circa 20 Centimeter in querer Richung durch. Die Wunde klaffte auf 10 Centimeter. Naht, Listerische Behandlung. Heilung binnen 12 Tagen.

Distorsionen kamen folgende zur Beobachtung.

J. J. stürzte auf dem Eise, zog sich eine sehr schmerzhafte Distorsion des Interphalangealgelenkes am rechten Daumens zu.

Ein Fall von Distorsion im Handgelenke durch Sturz bei stark flektirter Hand entstanden, wurde nach 8 Tagen gebessert entlassen.

Eine Contusion des Ellbogengelenkes, entstanden durch einen Fall auf dem Eise, heilte unter Anwendung von Kälte und strenger Ruhe.

Ein zweiter Fall vom Contusion des Ellbogengelenkes wartete die Heilung nicht ab, sondern verliess ungeheilt die Anstalt.

Eine Contusion des Schultergelenkes, durch Auffallen auf die Schulter entstanden, besserte sich binnen 8 Tagen unter Anwendung von Kälte und Fixirung des Armes wesentlich.

Ein zweiter Fall von Contusion des Schultergelenkes, durch Umfallen auf eisigem Boden entstanden, zeigte bedeutende Schwellung der Umgebung des Gelenkes. Es blieb durch einige Zeit Parese der Muskeln, besonders der Strecker des Vorderarmes zurück, die mit dem Induktionsstrome erfolgreich behandelt wurde.

Verbrennungen an der oberen Extremität kamen zwei zur Aufnahme.

J. Th. fiel in einem epileptischen Anfalle mit dem linken Vorderarme in's offene Feuer. Obwohl sie sofort gerettet wurde, war doch die Rückseite der Hand und der unteren Hälfte des Vorderarmes theilweise bis auf's Rete Malpighii, theilweise bis zum Unterhautzellgewebe zerstört.

Der zweite Fall betraf einen 49jährigen Mann, der sich den Rücken der linken Hand mit heissem Wasser verbrüht hatte. In beiden Fällen Heilung.

B. Entzündungen.

Von Entzündungsprozessen an den Weichtheilen der oberen Extremitäten gelangten folgende Fälle zur Behandlung.

Ein spontan aufgetretener wallnussgrosser Zellgewebsabscess am Handrücken; zwei Drüsen-Vereiterungen in der Achselhöhle, beide bei scrophulösen Individuen; ein Fall von Entzündung der Sehnenscheide der Extensoren der Finger, mit ausgezeichneter Crepitation; eine durch Auffallen entstandene Bursitis olecrani.

Bei dem 26jährigen Arbeiter F. G. brachen die durch eine vor circa einem Jahre stattgefundene Verletzung entstandenen Narben wiederholt auf. Es wurden desshalb auf seinen Wunsch

die nach einer complicirten Fraktur zurückgebliebenen Reste der 3. Phalanx des 3. und 4. Fingers, die mit ihrer Bruchfläche die Narbe drückten, enukleirt. Heilung unter Lister in 10 Tagen.

H. M. quetschte sich vor drei Wochen den Mittelfinger der rechten Hand. Wir fanden bei der Aufnahme bedeutendes Oedem der Hand und des ganzen Vorderarmes. Der Mittelfinger, besonders in der Gegend der ersten Phalanx, auf's dreifache verdrückt, die Haut geröthet. Die Schwellung erstreckt sich von hier längs der Flexoren bis zum Ligamentum carpi volare, durch welches eine furchenförmige Einschnürung erzeigt wird, jenseits welcher die elastische, stellenweise fluktuirende Geschwulst bis zur Mitte des Vorderarmes weiterzieht. An der ersten Phalange des Mittelfingers, sowohl an der Volar- als Dorsalseite mehrere Eiter secernirende Fisteln, durch welche die eingeführte Sonde auf keinen nekrotischen Knochen stösst. Incisionen. Heilung.

Nekrose am Oberarm kam in einem Falle zur Beobachtung.

Bei der 24jährigen C. G. fanden wir an der vorderen und äusseren Fläche des linken Oberarmes unterhalb dem Collum humeri eine Eiter entleerende, von eingezogenen Rändern nmgebene Fistelöffnung. Durch den etwa 16 Centimeter langen Fistelgang gelangt die Sonde auf ein ziemlich bewegliches rauhes Knochenstück. Gleichzeitig sahen wir am linken Unterschenkel im unteren Drittel einen ähnlichen Fistelgang, durch welchen die Sonde auf eine rauhe Parthie der Tibia stösst, und aus dem sich nur sehr spärlich Eiter entleert. An zahlreichen Stellen des Körpers, am Sternum, den Rippen, linker Clavicula etc. finden sich am Knochen festsitzende Narben. Es wurde nach gemachtem Einschnitt am linken Oberarm ein circa 12 Centimeter langer Sequester entfernt. Nach einigen Tagen wurden auch an der linken Tibia mehrere nekrotische Knochensplitter durch die Nekrotomie entfernt. Offene Wundbehandlung. Den Abend nach dem letzten Eingriffe trat Fieber auf, dem bald ein im Verlaufe fast über den ganzen Körper wanderndes Erysipel folgte. Nach Ablauf des Erysipels verringerte sich die Eitersekretion aus den Fistelöffnnngen; die Heilung schritt rasch vorwärts.

Seröse Gelenksentzündung kam einmal in dem Carpometacarpalgelenke, einmal im Metacarpo-phalangealgelenke des linken Daumens, in beiden Fällen bedingt durch Traumen, ferner in einem Falle am rechten Ellbogengelenke zur Behandlung.

Caries im Handgelenke kam in einem Falle zur Beobachtung; der Mann wurde mit einem gefensterten Gypsverbande nach einigen Tagen auf seinen Wunsch entlassen; ebenso wurde ein Fall von Caries des Ellbogengelenkes mit einem Contentiv-Verbande entlassen.

Das 21jährige, blühend aussehende Mädchen G. M. fühlte seit einigen Monaten im rechten Ellbogengelenke Schmerz, welcher nach forcirter Supination — beim Auswinden eines nassen Tuches — aufgetreten sei. Am rechten Ellbogengelenke ist eine teigig weiche Schwellung, besonders zu beiden Seiten des Olekranons bei gleichzeitiger Bewegungsbehinderung nachweisbar. Es wurde ein a jour-Verband von Wasserglas angelegt und constant der Eisbeutel auf das Gelenk applicirt. Nach einigen Wochen verlor sich die Schwellung fast gänzlich und die Gebrauchsfähigkeit des Armes trat vollständig wieder ein.

Den 3. Fall von Caries des Ellbogengelenkes theilt Prof. Albert in dem schon angeführten Aufsatze: „Ueber Arthrotomie“ mit.

Es handelte sich um einen Fungus im Ellbogengelenke bei einer jungen Frau. Die Contoureu des Gelenkes an der Streckseite durch das Prominiren einer teigig weichen Geschwulst, welche die Gelenkskapsel ausfüllt, verwischt. Bewegungsbehinderung gross Es traten die heftigsten Schmerzen im Gebiete des nervus ulnaris auf. Prof. Albert spaltete unter Spray die Gelenkskapsel, exstirpirte die radialwärts vom Olekranon gelegene aus Fungusmasse bestehende Geschwulst und meisselte gleichzeitig eine rauhe Parthie des Humerus am Radiohumeralgelenke ab. Da die Schmerzen nicht aufhörten, wurde ein zweiter Schnitt ulnarwärts vom Olekranon geführt, der nervus ulnaris lospräparirt und der denselben umgebende Fungus exstirpirt. Die Schmerzen hörten nach dem Eingriffe sofort auf. Später traten im Bereiche des Medianus Schmerzen auf, die sich nach Durchbruch eines Abscesses in der Mitte der Ellbogenbeuge verloren. Die Kranke erholte sich rasch und verliess gebessert die Klinik. Sie stellte sich in Zeiträumen von acht Tagen behufs Wechsel des Listerischen Verbandes ein; es sind nur mehr einige oberflächlich verlaufende Fistelgänge vorhanden, das Gelenk ist anchylotisch, vollständig schmerzlos; die Kranke kann den kranken Arm zur Arbeit verwenden. Sämmtliche Eingriffe wurden unter Lister's Cautelen vorgenommen.

Tab. I

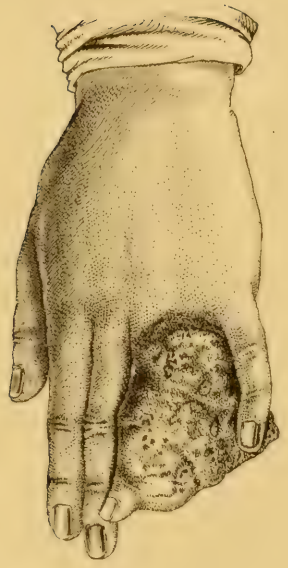

Tumor cavernosus

Seite 67.

C. Neubildungen.

Ein 9jähriger Knabe kam mit einem ausgedehnten angeborenen Tumor cavernosus am Ringfinger der linken Hand zur Aufnahme. (Siehe Tab. I.)

Wir fanden eine mehrere Centimeter über dem Metacarpo Phalangeal-Gelenke beginnende längs der Ulnarseite des vierten Fingers sich fast bis zur Fingerspitze erstreckende hühnereigrosse elastische Geschwulst, deren Oberfläche bläulichroth und von hirse- bis erbsengrossen Höckern hervorgewölbt erscheint. An der Radialseite desselben Fingers normale Haut. Die Phalangen sind von dieser Seite aus gut durchzufühlen, die Interphalangealgelenke frei. Nachdem durch längere Zeit die Hand hochgelagert worden war, wodurch sich die Geschwulst wesentlich verkleinert hatte, wurde unter Anwendung der Esmarchischen Blutsparung unter Carbol Spray der Tumor mit dem Messer entfernt, was ohne Verletzung der Gelenke geschah; hierauf die Weichtheile durch einige Nähte genähert; Lister's Verband. Verlauf fieberlos. Leider wurde die zur Bedeckung herangezogene Haut nekrotisch, d. h. sie wurde grau und verblieb wochenlang ohne Reaktion, aber auch ohne zu grangränesciren, unter dem Listerischen Verbande unverändert. Um nun die Heilung zu beschleunigen, wurde die 3. Phalange ganz, und von der 2. die obere Epiphyse abgetragen, worauf dann die Heilung binnen Kurzem erfolgte. Im Ganzen stand der Kranke 5 Wochen in Behandlung.

D. Form- und Funktionsfehler.

Bei einem 65jährigen Maler ward eine gleichmässig alle Finger beider Hände mit Ausnahme des Daumens betreffende Contractur der Fingerbeuger beobachtet. In der Vola manus waren besonders bei Streckversuchen feste Stränge durchzufühlen. Der Zustand wurde durch Bewegungsübungen und Einpinslung von Jodsalben wesentlich gebessert.

Zwei Fälle von Contractur der Fingerbeuger nach Traumen wurden durch warme Bäder, aktive und passive Bewegungen gebessert.

Bei einem 36jährigen Bahnarbeiter bestand eine narbige Contractur im Metakarpo-Phalangealgelenke des Ringfingers der rechten Hand, die denselben wesentlich bei der Arbeit hinderte. Es wurde auf seinen Wunsch der Finger in diesem Gelenke enukleirt. Lister's Verband. Heilung in wenigen Tagen.

Eine Contractur des Ellbogengelenkes, ohne nachweisbare Ursache vor 4 Wochen entstanden, wurde in einem Falle durch methodische Uebungen gebessert.

Bei einem Bahnarbeiter war nach einer Verschüttung Parese des rechten Armes entstanden; bei einem zweiten Falle zeigte sich nach einer kunstgerecht ausgeführten Reposition einer Luxatio axillaris Parese des linken Armes; in beiden Fällen wurde durch längere Anwendung des Induktionsstromes Besserung erzielt.

Ebenfalls nach einer Luxation des Oberarmes, die kunstgerecht eingerichtet wurde, zeigte sich bei einer 60jährigen Frau Parese der rechten Hand. Behandlung mit Elektricität erzielte gleichfalls einige Besserung.

Bei einer 45jährigen, stumpfsinnigen Frau fanden wir Paralyse des linken Armes mit bedeutender Abmagerung desselben. Alle Therapie erfolglos.

Gegen eine Neuralgie im Bereiche des Ulnarnerven wurde mit Erfolg der absteigende constante Strom angewendet.

VIII. Untere Extremität.

A. Verletzungen.

Von Frakturen kamen folgende Fälle zur Aufnahme:

Ein 74jähriger Mann erlitt beim Herabstürzen über eine Stiege einen Schenkelhalsbruch. Lagerung auf dem modificirten Cooper'schen Kissen. Heilung in 8 Wochen.

Ein 65jährige, sehr marastischer Mann wurde mit einem bereits in Heilung begriffenen Schenkelhalsbruche auf die Klinik gebracht. Starb hier nach circa 4 Wochen. Die Obduktion ergab metatastische Pneumonie, Lungenödem.

Ein 50jähriger Taglöhner wurde mit einer Fraktur der rechten Tibia im untern Drittel auf die Klinik aufgenommen. Petit'scher Stiefel, später Gypsverband. Heilung ohne Verkürzung in 7 Wochen.

M. A. hatte vor neun Monaten durch das Auffallen eines Baumstammes beim Holzfällen eine complicirte Fraktur beider Unterschenkelknochen erlitten. Ein zu Rathe gezogener Wundarzt legte vier Schienen an die verletzte Extremität. In 4 Monaten war, nachdem 2 grössere nekrotische Knochensplitter entfernt worden waren, die Fraktur geheilt, jedoch war

die Achse des Unterschenkels in einem nach rückwärts offenen Winkel von circa 120^0 geknickt, so dass der Kranke auf seinen Fuss nicht auftreten konnte. Wir fanden an der Grenze zwischen mittlerem und unterem Drittel des Unterschenkels eine durch die Hervorragung des oberen Bruchendes gebildeten vorspringenden Winkel, der mit verdünnter, gespannter, nicht faltbarer Haut bedeckt ist. Der Fuss zur Achse des unteren Bruchstückes rechtwinklig stehend, anchylosirt. Zehen plantarwärts flektirt. Es wurde unter Spray an der Knickungsstelle incidirt, aus der Tibia ein Keil mit vorderer Basis ausgemeisselt, der Unterschenkel gerade gerichet. Listerischer Verband. Verlauf fieberlos. Anfangs ward die Extremität einfach auf dem Petit'schen Stiefel gelagert, später wurde, da keine Consolidation eintreten wollte, der Dumreicherische Eisenbahnapparat angewendet, sowie Einpinselungen von Jodtinktur an die Bruchstelle, später auch die auf der Dumreicherischen Klinik üblichen keilförmigen Kissen angelegt. Als dies Alles noch immer keine knöcherne Consolidation herbeizuführen schien, wurde mehreremale eine Nadel in jedes Knochenende eingestochen und ein ziemlich kräftiger constanter Strom durchgeleitet, welcher Reiz endlich genügte, eine knöcherne Verwachsung zu erzielen. Es gelang auch, die habituelle Contraktur der Zehen durch gewaltsame Streckung und Anlegen eines Gypsverbandes zu überwinden; der Kranke wurde mit einem eine 7 Centimeter dicke Korksohle tragenden Schuhe geheilt entlassen.

Von schweren offenen Verletzungen kamen nachfolgende zwei Fälle zur Beobachtung:

V. J. Bahnaufseher verunglückte bei einer Dynamitexplosion. Wir fanden bei seiner Aufnahme eine vom inneren Fussrande bis zur oberen Grenze des unteren Drittels des Unterschenkels sich erstreckende, klaffende Rissquetschwunde; die Achillessehne von ihrer Insertion abgerissen; das Sprunggelenk von hinten eröffnet, die Tibia rückwärts an einer 3 Centimeter, die Fibula an einer 2 Centimeter langen Strecke blossliegend. In der oberen Wadengegend mehrere grössere Hautwunden. Da der Kranke erst etwa 16 Stunden nach erlittener Verletzung auf die Klinik gebracht wurde und die Wunden durch Eisenstückchen, Schlacke, Erde etc. stark verunreinigt waren, leistete die sofort angewendete Listerische Wundbehandlung nicht die gewohnten Dienste, sie wurde desshalb aufgelassen. Im Verlaufe wurden mehrere Fremdkörper, Eisensplitter, Schmiedeschlacke etc. aus den Wunden entfernt, es mussten ferners wegen

Eitersenkungen Incisionen gemacht werden. Der Kranke hatte ein Retentions-Erysipel zu überstehen und verliess endlich nach 4 Monaten mit anchylosirtem Sprunggelenke geheilt die Klinik, Dieses Resultat ist ein sprechender Beweis für den Werth der conservativen Wundbehandlung.

Der zweite Fall war folgender:

Der 54jährige Kutscher S. F. sass mit frei herabhängenden Beinen auf einem Lastwagen. Ein zweiter vorbeifahrender Wagen streifte an diesen an und erfasste auch den linken Unterschenkel des Mannes. Wir fanden an der äusseren und hinteren Seite des linken Unterschenkels fast in der Mitte der Wade eine handbreite, mit der Convexität nach abwärts gerichtete Lappenwunde, welche nicht nur Haut- und Unterhautzellgewebe, sondern auch eine grössere Parthie des äusseren Bauches des Gastrocnemius durchrissen hatte. In der Tiefe der Wunde, der Basis des Lappens entsprechend, ist die blosgelegte äussere Fläche der Tibia zu fühlen. Es wurden mehrere kleine blutende Gefässe unterbunden, einige Catgutnähte angelegt und hierauf listerisch verbunden. Der Wundverlauf war fieberfrei. Heilung.

Eine Contusion des Sprunggelenkes und des untersten Theiles der Tibia mit bedeutender Schwellung dieser Parthien heilte bei ruhiger Lage und antiphlogistischem Verfahren binnen 3 Wochen.

Einem Taglöhner wurde der rechte Fuss von einem Rollwagen überfahren. Starke Schwellung am Fussrücken, nebst Suffusionen und Sugillationen. Heilung in 5 Wochen.

Drei Fälle von leichten Contusionen in der Gegend des Hüftgelenkes wurden binnnen wenigen Tagen geheilt entlassen.

Eine Contusion des linken Kniegelenkes, die mit schmerzhafter Schwellung in der Gegend des Condylus externus einherging, wurde gleichfalls in kurzer Zeit geheilt.

Von Exkoriationen an den Füssen kamen 13 Fälle zur Aufnahme.

Erfrierung leichten Grades an den Zehen mit Verfärbung, Blasenbildung etc. kam in 11 Fällen zur Beobachtung. Bei einer Fabriksarbeiterin war in Folge Erfrierung an der letzten Phalange sämmtlicher Zehen Nekrose eingetreten, die sich im Verlaufe abstiess. Heilung. In einem zweiten Falle nebst tief gehender Verjauchung an der Innenseite des Metatarsusköpfchens, Nekrose des Metatarsus. Heilung.

Ein Fall von Verbrennung leichten Grades an der Aussenseite des rechten Unterschenkels wurde in kurzer Zeit geheilt entlassen.

B. Entzündungen.

Von Zellgewebsentzündungen kamen im Ganzen 13 Fälle zur Behandlung, Sitz der Entzündung war 5mal der Vorderfuss, 5mal der Unterschenkel und in 3 Fällen der Oberschenkel. Varices wurden in 2, Fussgeschwüre in 19, Phlebitiden in 4 Fällen, entzündliche Oedeme des Unterschenkels in 7 Fällen beobachtet. Eine Tendovaginitis an den Peroneis wurde durch ruhige Lage und Resorbentia; Muskelrheumatismus am Unterschenkel in 2 Fällen durch Vesicantien und Elektricität geheilt. Entzündung der Bursa praepatellaris kam bei 4 Kranken vor, einmal verbunden mit einer serösen Kniegelenksentzündung. In diesem sowie in 2 anderen Fällen wurde durch ruhige Lage, Bleiwasserüberschläge etc. in dem 4. Falle durch Incisionen Heilung erzielt. Ferner kam noch vor ein Fall von Elephantiasis laevis am Unterschenkel, drei Fälle von Vereiterung einiger Inquinaldrüsen und ein Fall von Exulceration von Narben am Fussrücken.

Ein periartikulärer Abscess am Kniegelenke wurde unter Spray gespalten, der Kranke in 14 Tagen entlassen.

Ein zweiter Fall ist folgender: F. T., Puerpera wurde mit ausgedehnter Phlegmone am unteren Drittel des linken Oberschenkels auf die Klinik gebracht. An der Innenseite des bisher normalen Kniegelenkes brach der Abscess auf, es entleerte sich über $\frac{1}{2}$ Liter übelriechender Eiter. Nach einigen Tagen heftiges Fieber, Schmerz im Kniegelenke selbst, Ballotment der Patella; die Eiterung aus der Abscesswunde profus. Prostration der Kräfte, Tod.

Am Hüftgelenke fand sich ein periartikulärer Abscess bei einem 6 Wochen alten Kinde vor. Man sah ein von der Spina anterior superior nach rückwärts über die ganze linke Backe, nach abwärts über das obere Drittel des Oberschenkels ausgebreitete fluktuirende Geschwulst, die mit glänzender, gespannter, gerötheter Haut bedeckt war. In der Mitte derselben eine kaum 1 Centimeter lange Incisionswunde. Bewegungen im Hüftgelenke bis zu einem gewissen Grade frei. Die In-

cisionswunde ward erweitert und über $^1/_4$ Liter Eiter entleert. Nach 4 Tagen starb das Kind unter Convulsionen. Die Obduction ergab angeborene Hydronephrose, Cystides urethrae, anaemiae, Uraemia (?)

Ein Fall von Periostitis am Metatarsus hallucis, zwei Fälle von Beinhautentzündung an der Vorderfläche der Tibia heilten vollkommen aus.

Ein Fall von Nekrose des Metatarsus der kleinen Zehe am rechten Fusse, sowie ein Fall oberflächlicher Nekrose an der Tibia wurde nach Extraktion der nekrotischen Knochenparthie geheilt entlassen.

Centrale Nekrose an der Tibia und am Femur wurde bei einem 13jährigen Knaben beobachtet und durch Nekrotomie und Extraktion ziemlich grosser Sequester zur Heilung gebracht.

Bei zwei Fällen von Oberschenkelnekrose gingen nach Erweiterung der Fistelgänge mit Pressschwämmen nur mehr einige kleine nekrotische Knochensplitter ab.

Ein Fall von Gangraena senilis bei einem 76jährigen Arbeiter ging mit Tod ab.

Wir fanden bei der Aufnahme die kleine Zehe und die über derselben am äusseren Fussrande gelegene Parthie blaugrau gefärbt, empfindungslos; später der ganze Unterschenkel ödematös, an vielen Stellen desselben die Haut in Blasen aufgehoben, bläulich verfärbt. Die Obduktion ergab Hypertrophie und Dilatatio cordis, artheromatosis arteriarum, praecipue arteriae poplitaeae sin.

Entzündungsprocesse an den Gelenken wurden in folgenden Fällen beobachtet. Entzündungen im Sprunggelenke, enstanden durch einen „Fehltritt“, in 4 Fällen. 6 Fälle von seröser Kniegelenksentzündung, wovon in einem Falle die Entzündung in einem Gelenke auftrat, aus welchem vor einigen Monaten eine Gelenksmaus exstirpirt worden war. In allen Fällen Heilung durch Ruhe, Antiphlogose, Compression mit Flanellbinden.

Eiterige Entzündung des Kniegelenkes wurde in folgenden Fällen beobachtet:

Die 17jährige A. A. spürte vor ohngefähr 7 Wochen Schmerzen im rechten Kniegelenke. Ein befragter Wundarzt rieth ihr an, fleissig herumzugehen, damit das Knie nicht steif werde. Endlich konnte sie dies nicht mehr ausführen. Es war eine mächtige Schwellung des Gelenkes, sowie des unteren Drittels des Oberschenkels aufgetreten und sie musste das Knie stets gebeugt halten. Der Arzt machte an der äusseren Seite am unteren Drittel des Oberschenkels eine Incision. Bei der Aufnahme fanden wir, dass aus dieser Incisionsöffnung viel missfärbigen, übelriechenden, dünnen Eiters sich entleerte; die Gelenkskapsel stark ausgedehnt, das Knie sehr schmerzhaft. Patientin fiebert, leidet an heftigen Hustenanfällen. Die Untersuchung ergab hochgradige Lungenphtise. Nach 12 Tagen starb die Kranke. Die Obduktion ergab Infiltration der Lungen, Cavernen, eiteriges Exsudat in der Bauchhöhle, einen colossalen die gesammten Weichtheile des unteren Drittels des Oberschenkels loswühlenden Abscess, eiterige Kniegelenksentzündung mit Usurirung der Gelenksknorpel.

J. St., eine 51jährige Beamtenswitwe merkte seit 3 Jahren Schmerzen im rechten Kniegelenke, zu welchen sich bald eine Schwellung desselben gesellte. Vor 3 Monaten sei ein Abscess in der Gegend des Condylus internus aufgebrochen, der ziemlich viel Eiter entleert habe. Bei der Aufnahme der sehr anämischen, abgemagerten Kranken fanden wir das Kniegelenk stark geschwellt, die Geschwulst von teigig weicher Consistenz. Die entsprechenden Epiphysen des Femurs und der Tibia verbreitert, bei Druck schmerzhaft. An der inneren Fläche des Unterschenkels circa 2 Finger breit unterhalb der Spina tibiae eine einen dünnen, serösen Eiter entleerende Fistelöffnung. Es wurde unter Spray und Anwendung der Esmarch'schen Blutsparung der Oberschenkel circa in seiner Mitte unter Bildung zweier seitlicher Lappen amputirt. Die Lappen wurden mit Catgut bis auf die unterste Parthie vereinigt, wo ein Silkstreifen eingeführt wurde. Der Verlauf war fieberlos, es zeigte sich nur eine abendliche Exacerbation der Körpertemperatur auf 38·3 — 38·6, die schon vor der Operation beobachtet worden war. Nach 15 Tagen wurde der Listerische Verband weggelassen, da keine Vereinigung der Wundränder per primam erzielt worden war, sondern die Lappen sich stark retrahirt hatten und der von der Markhöhle und dem Periost her mit Granulationen bedeckte Knochenstumpf weit vorragte und es wurde mittelst Heftpflastern nach Rehaczek ein Extensionsverband angelegt. Appetit war im ganzen Verlaufe wenig vorhanden. Die Prostration der Kräfte nahm zu, es

folgten häufig Ohnmachten. Die schon bei der Aufnahme nachgewiesene Spitzendämpfung gewann an Ausdehnung, die Kranke wurde von heftigen Hustenanfällen geplagt, eiterige Sputa. Nach 38 Tagen starb die Kranke an Marasmus. Sektion wurde nicht gemacht.

In einem Falle wurde die Diagnose Gelenks-Neurose gemacht.

R. B., eine 41jährige Frau, gibt an, vor 7 Jahren heftige Schmerzen am rechten Unterschenkel gehabt zu haben, schliesslich sei derselbe aufgebrochen, es habe sich Eiter entleert und auch einige Knochenstückchen seien abgegangen. Später habe sie besonders zur Nachtzeit bohrende Schmerzen im Kopfe gehabt, nach einigen Monaten ein Geschwür am Gaumen, welches durchgebrochen sei, bemerkt. Seit 4 Wochen habe sie in ihrem linken Kniegelenke unausgesetzt die heftigsten Schmerzen. Wir fanden an der Kranken am harten Gaumen einen mehr als kreuzergrossen Defekt, an der rechten Tibia festsitzende Narben. Das linke Kniegelenk wird im rechten Winkel gebeugt gehalten, es ist in demselben kein Exsudat nachweisbar, nur eine leichte circuläre Schwellung an demselben ersichtlich, Temperatur darüber normal. Es wurde innerlich Jodkali verordnet, lokal auf's Gelenk Eis. Die Schmerzen dauerten jedoch unverändert an, trotz grosser Dosen Morphin, sowie subkutanen Injektionen. Da die objektiven Erscheinungen mit der enormen Schmerzhaftigkeit nicht im Verhältnisse standen, wurde die Diagnose auf eine Gelenksneurose gestellt. In der Narkose wurde durch das Brisement forcé die Extremität gerade gerichtet. Unter fortgesetzter Application von Eis und Anwendung von Jodkali folgte eine sehr langsame, doch stetige Abnahme der neuralgischen Erscheinungen.

Bei einem Falle von Caries des linken Hüftgelenkes an einem 4jährigen Knaben, der die um 9 Centimeter verkürzte Extremität im Hüft- und Kniegelenke gebeugt, adducirt und nach einwärts gerollt fixirte, wurde, nachdem 2 an der Aussenseite in der Gegend des Trochanters in's Gelenk führende Fistelgänge ausgeheilt waren, die Extremität in der Narkose durch ein Brisement forcé gerade gerichtet, ein Gypsverband angelegt, die Verkürzung später durch eine dicke Sohle ausgeglichen und Heilung erzielt.

C. Neubildungen.

Neubildungen an den unteren Extremitäten kamen in 4 Fällen zur Beobachtung. Sie bieten sämmtlich einiges Interesse.

Die 42jährige Taglöhnerin U. B. kam mit einer circa ganseigrossen unterhalb des Condylus internus femoris liegenden,

derben, deutlich begrenzten, verschiebbaren Geschwulst zur Aufnahme. Die Haut über derselben faltbar. Die Exstirpation der Neubildung, eines Sarkoms, wurde unter Spray vorgenommen. Der Wundverlauf fieberlos, an den zwei ersten der Operation folgenden Abenden die höchsten Temperaturen; 38·2 und 38·0. Die Sekretion von der Wunde sehr minimal, kein Eiter, sondern eine zähe, schleimige Flüssigkeit. Es wurde der Listerische Verband im Ganzen 7mal gewechselt, zuletzt ein Verband mit Borsalbe applicirt. Nach 26 Tagen Heilung.

In den folgenden 3 Fällen hatte sich aus einer Narbe Carcinom entwickelt:

F. L., 64 Jahre alt, fiel als Knabe von 7 Jahren in's Feuer und zog sich ausgedehnte Verbrennungen am rechten Fussrücken, an der Aussenseite des Unterschenkels, des Knie's und rechten Oberschenkels zu. Die am Knie entstandene Narbe brach öfter auf, verheilte aber stets. Sei 2 Jahren sei dieselbe wieder exulcerirt und habe sich seit dieser Zeit nicht wieder geschlossen. Wir fanden die Aussenseite des Kniegelenkes eingenommen von einem von wallartig aufgeworfenen, höckerigen, ausgenagten Rändern umgebenen, missfärbig belegten, derben, gegen die Unterlage nicht verschiebbaren, deutlich abgegränzten Geschwüre. Dieses setzt sich an der Vorderfläche des Oberschenkels bis zur Mitte, an dessen Aussenseite bis zur oberen Gränze des unteren Drittels fort. Es gelang unter Anwendung der Esmarchischen Blutsparung das Epitheliom ohne Verletzung der Gelenkskapsel zu exstirpiren. Die Operation, sowie die Nachbehandlung wurde unter den Lister'schen Cautelen durchgeführt. Nach 10 Tagen, binnen welchen der Verlauf ein vollkommen fieberfreier war, und während welcher Zeit der Verband 7mal gewechselt worden war, klagte der Kranke über Schmerzen im Kniegelenke und die Untersuchung ergab Exsudat in demselben. Dieses nahm stetig zu. Die Lister'sche Behandlung wurde fortgeführt und es wurden im weiteren Verlaufe binnen 21 Tagen 8 neue Verbände angelegt. Es zeigte sich merkwürdigerweise noch immer keine Spur von Fieber, doch trat am 51. Tage nach der Operation plötzlich ein Durchbruch etwas nach aussen und unten von der Patella ein und es entleerte sich circa $\frac{1}{2}$ Liter Eiter aus dem Gelenke. Zugleich wurde seitliche Beweglichkeit des Gelenkes constatirt und desshalb der Oberschenkel nach Entleerung des Eiters aus dem Kniegelenke ($1\frac{1}{2}$ Liter) im mittleren Drittel unter Spray mit Bildung zweier seitlicher Lappen amputirt. Bei der Nachmittagsvisite wurden die Lappen durch Catgutnähte bis auf die unterste

Parthie vernäht. Es trat keine Prima intentio ein, sondern die Lappen retrahirten sich; es wurde desshalb nach 8maligem Verbandwechsel, als schon reichliche Granulationsbildung vorhanden war, der Listerische Verband aufgegeben und ein Rehaczekscher Extensionsverband angewendet. Der ganze Verlauf war fieberfrei. Heilung.

Bei dem zweiten Falle hatte sich ebenfalls auf einer in der Jugend durch eine ausgedehnte Verbrennung des rechten Ober- und Unterschenkels entstandenen Narbe ein Epitheliom entwickelt. Der 62jährige kräftig entwickelte Kranke erzählt, es sei die Brandnarbe vor $2\frac{1}{2}$ Jahren in der Kniekehle aufgebrochen und nicht mehr zugeheilt; seit 4 Monaten habe er eine Wucherung an den Rändern des Geschwüres bemerkt. Wir fanden in der rechten Kniekehle ein handtellergrosses, missfärbig belegtes, von aufgeworfenen, gezackten, blumenkohlähnlichen Rändern begränztes, hartes Geschwür. Dasselbe wurde unter Spray nach Anlegung des Esmarchischen Schlauches exstirpirt. Der Verlauf war fieberfrei; der Verband wurde in 23 Tagen zehnmal gewechselt: die Sekretion war sehr gering, schleimig, kein Eiter. Der Kranke wurde mit einer kleinen granulirenden Wundfläche behufs Heilung eines über den Unterschenkel verbreiteten Eczema squamosum auf die dermatologische Klinik transferirt.

P. H., ein 38jähriger, intelligenter Bauer, macht folgende Angaben. Er habe vor 13 Jahren eine bedeutende Verletzung am linken Unterschenkel erlitten, es sei ihm nämlich der Schenkel zwischen einer Schlittenkufe und einem Baumaste zerquetscht worden; die Weichtheile seien in grosser Ausdehnung zerrissen gewesen und ein Röhrenknochen habe durch die Wunde und einen Riss in der Hose weit herausgeragt. Im Verlaufe hätten sich mehrere nekrotische Knochenstücke abgestossen und er habe erst nach $\frac{3}{4}$ Jahren das Krankenlager verlassen. Der etwas verkürzte Fuss hinderte ihn später nur wenig beim Gehen, doch sei die Narbe häufig aufgebrochen, jedoch jedesmal wieder verheilt. Nun sei die Narbe wieder seit 2 Jahren geschwürig und habe trotz aller angewendeten Mittel sich sowohl der Breite nach als auch in die Tiefe ausgedehnt. Wir fanden in der Mitte des linken Unterschenkels, an dessen vorderen und äusseren Seite ein über handtellergrosses von ausgenagten, wallartig aufgeworfenen Rändern umgebenes Geschwür, in dessen missfärbig belegtem Grunde man eine circa 5 Centimeter lange und 2 Centimeter breite Parthie der Tibia, von Periost entblösst, schmutzig grau aussehend, von rauher, zernagter Oberfläche

wahrnimmt. Auch die Fibula ist an einer kleinen Stelle, von Periost entblösst, in der Tiefe des Geschwüres sichtbar. Es wurde unter Anwendung des Esmarchischen Schlauches und unter Carbol Spray die Grittische Amputation gemacht, die Patella mit einem Silberdraht an das Femur genäht und die Wunde der Weichtheile mit feinem Silberdraht und Catgut vernäht. Die Wunde heilte zum grössten Theile per primam; es wurde im Krankheitsverlaufe kein Fieber beobachtet. Interessant war das Verhalten von Blutcoagulis, die sich aus einer am ersten Tage nach der Operation stattgefundenen Blutung innerhalb der Wunde und zwischen den Wundrändern gebildet hatten; sie verschwanden nachdem sie allmälig abgeblasst waren und hatten keine Zersetzung, kein Fieber etc. unter dem Listerischen Verbande hervorzurufen vermocht. Binnen 19 Tagen wurde der Verband 14mal gewechselt; die Sekretion war sehr gering, kein Eiter. Binnen 2 Monaten verliess der Kranke vollkommen geheilt die Anstalt. Zu erwähnen wäre noch, dass der Silberdraht, der die Patellensägefläche an die des Femurs befestigte, einheilte und der Kranke mit demselben im Stumpfe austrat.

Form- und Funktionsstörungen.

Von Contracturen im Kniegelenke kamen 4 Fälle zur Beobachtung.

Beim ersten Falle, der einen 4jährigen Knaben betraf, wurde durch gewaltsame Streckung und Anlegung von Fixirungsapparaten Heilung erzielt.

Bei einem 6jährigen Knaben wurden anfangs die Heinischen Gypsschienen zur langsamen Extension angewendet, später ebenfalls das Brisement forcé ausgeführt. Fixirungsapparat. Heilung.

Bei dem dritten Falle, einem 33jährigen Manne, der das Kniegelenk in einem Winkel von circa 80^0 gebeugt trug, wurde durch Anwendung des Crosby'schen Extensionsverbandes wesentliche Besserung erzielt.

Bei dem vierten Falle, wo (vide pag. 76) ein Epitheliom aus der Kniekehle entfernt worden war, und das Kniegelenk in leichter Beugung gehalten wurde, ward von jedem Extensionsversuche abgestanden, um die Narbe nicht zu reizen und der Kranke mit einem Fixationsapparate und Schuh mit verdickter Sohle entlassen.

Ein 18jähriger Arbeiter W. A. mit ausgesprochenem Genu valgum dextrum und genu varum sinistrum unterzog sich nur einer 8tägigen Behandlung und verliess ungeheilt die Klinik.

Pes valgus kam in 6 Fällen zur Aufnahme; nur bei zweien war eine Tenotomie des Extensor communis nothwendig, sämmtliche wurden mit Plattfussstiefeln geheilt entlassen.

Pes varus kam in zwei Fällen zur Beobachtung, bei beiden wurde die Tenotomie der Achillessehne gemacht, hierauf der eine durch mehrmalige Anlegung von Gypsverbänden, der andere durch Anwendung des Schienenverbandes geheilt. Fixirungs-Apparat.

Bei einem 9monatlichen Kinde fand sich ein angeborenes Fehlen der rechten Tibia.

Die Fibula ist normal entwickelt, der Unterschenkel etwas atrophisch, schwach säbelförmig mit der Convexität nach aussen gekrümmt, Fuss in Varus-Stellung. Unter Anwendung der Esmarch'schen Blutsparung wurde im Carbol Nebel unterhalb der Condylen des Oberschenkels ein Querschnitt geführt, aus der Epiphyse des Femur ein Keil mit nach aufwärts gerichteter Spitze ausgemeisselt, das Capitulum fibulae entsprechend zugespitzt, in die V-förmige Knochenwunde eingepflanzt und mittelst eines durchzogenen Silberdrahtes befestigt. Die Hautwunde mit Catgut vereinigt. Verlauf vollständig fieberlos. Nach 10maligem Wechsel des Listerischen Verbandes Consolidation. Das Kind wurde geheilt entlassen. Verkürzung der Extremität beträgt 3 Centimeter. Fixirungs-Apparat.

In zwei Fällen wurde bei Parese des Unterschenkels, einmal bei Parese des Oberschenkels durch Anwendung der Elektricität wesentliche Besserung erzielt, in einem Falle von Parese am Unterschenkel, wo starke Atrophie desselben vorhanden war, blieb die Theraphie ohne Erfolg.

Sechs Fälle von Ischias wurden durch Application von Vesicantien und Anwendung des constanten Stromes geheilt.

Ein Fall von spinaler Kinderlähmung wurde durch Tenotomien der Achillessehne, Brismement forcé an beiden Hüftgelenken und elektrische Behandlung wesentlich gebessert und mit einem Stützapparate entlassen.

Bei einem 40jährigen Manne wurde ein eingewachsener Nagel durch Excision geheilt.

(Die übrigen hier nicht ausdrücklich angeführten Fälle betrafen Recidiven, Simulationen etc.)

Ambulatorium.

Wohl kaum in irgend einer Universitätsstadt dürfte ein mit einer Klinik verbundenes Ambulatorium mit soviel Schwierigkeiten zu kämpfen haben, als in Innsbruck. Während das klinische Materiale uns von Aerzten aus dem ganzen Lande zugeschickt wird, ist das Ambulatorium naturgemäss hauptsächlich auf die Bevölkerung von Innsbruck und dessen nächster Umgebung angewiesen, und obzwar die unsere Anstalt besuchenden Kranken mit der grössten Humanität behandelt, mit grosser Aufmerksamkeit untersucht werden, obzwar Aermeren auf Kosten des Studienfondes die Medikamente gratis verabfolgt werden, herrscht dennoch und zwar gerade in der weniger gebildeten, ärmeren Klasse der Bevölkerung ein nicht gerechtfertigtes, leider von vielen Seiten genährtes Vorurtheil gegen die Anstalt. Andererseits ist in Tirol und zwar gerade in und in der nächsten Nähe von Innsbruck die Kurpfuscherei so eingebürgert, wie kaum in einem anderen Lande, und wir haben jahraus, jahrein Gelegenheit, das Wirken dieser Menschenfreunde, leider oft an nicht mehr heilbaren Fällen, zu beobachten.

Das Ambulatorium wurde im verflossenen Schuljahre von 595 Kranken besucht. Hievon wurden 119 Fälle auf die Klinik aufgenommen, über die im klinischen Berichte bereits referirt wurde.

Das grösste Contingent stellten Zahnkranke, indem im Verlaufe des Jahres 124 Fälle auf Krankheiten der Zähne entfallen. Bei denselben wurden mit Ausnahme ohngefähr eines Drittels, bei welchen Exkavationen, Nervenextraktionen, Plombirungen etc vorgenommen wurden, cariöse Zähne extrahirt. Bei 18 Fällen waren sekundär Periostitiden der Alveolen bei 9 Fällen Fisteln aufgetreten.

An Ohrenleiden wurden 39 Kranke ambulatorisch behandelt. Die grosse Mehrzahl litt an chronischen Mittelohrkatarrhen, die meisten mit Perforationen des Trommelfelles. Akute Katarrhe des Mittelohres, Myringitiden, sowie

eitrige Mittelohrentzündungen wurden nur in wenig Fällen beobachtet. Es wurde durch ein zweckentsprechendes Verfahren, Catheterismus der Tuba und Luftdouche, bei Kindern durch Anwendung des Politzerischen Verfahrens, durch Einträufeln adstringirender Lösungen, bei akuten Fällen durch Anlegen von Blutegeln etc. in den meisten Fällen wesentliche Besserung, in vielen Heilung erzielt.

Fremde Körper aus dem äusseren Gehörgange wurden bei einem 12jährigen Knaben (Schrottkorn), bei einem 3jährigen Mädchen und einem ebenso alten Knaben (Insekten) extrahirt.

Verletzungen an den Weichtheilen des Kopfes und Gesichtes kamen in 15 Fällen zur Behandlung, darunter 6 Contusionen und Quetschwunden, 6 Rissquetschwunden und 3 Schnittwunden. Die Mehrzahl derselben wurde listerisch verbunden.

Fremdkörper aus der Nasenhöhle wurden in zwei Fällen bei Kindern extrahirt. (Maiskorn und Erbse.)

Schleimpolypen der Nase in 5 Fällen mit der Polypenzange extrahirt. (In einem Falle 35 Stück erbsen- bis haselnussgrosse Polypen aus einem Nasenloche und der entsprechenden Choane.)

Mit Eczem des Gesichtes stellten sich 7 Kranke vor, ferner einer mit Lupus exulcerans. Sie wurden sämmtlich der dermatologischen Klinik zur Behandlung zugewiesen.

Periostitiden am Unterkiefer, ohne nachweisbaren Zusammenhang mit Caries eines Zahnes, wurde dreimal, Nekrose des Processus nasalis vom Oberkiefer einmal, Zellgewebsabscesse im Gesichte dreimal beobachtet.

Bei einem 6 Wochen alten Kinde zeigte sich ein ziemlich ausgedehntes Cephalhaematom.

Ein Narbenkeloid an der Nase, sowie eines in der Submentalgegend wurden excidirt; Naht, (listerisch.)

Ein erbsengrosses Papillom der Unterlippe wurde abgeschnürt; drei Fälle von Tumor cavernosus im Gesichte bei Kindern mittelst der punktförmigen Cauterisation geheilt.

Ein wallnussgrosses Atherom der Wange, ein erbsengrosses Lymphom aus der Submentalgegend wurden exstirpirt. (Listerisch.)

Ein linsengrosses Epitheliom der Unterlippe bei einem alten Manne wurde mittelst Aetzpasta, ein recidivirendes ebensogrosses Epitheliom am unteren Augenlide mit dem Messer entfernt.

Facialislähmung wurde in zwei Fällen durch Anwendung der Elektricität wesentlich gebessert.

Neuralgien des Trigeminus kamen fünf zur Behandlung. Der erste Fall betraf den Nervus supraorbitalis, die sämmtlichen übrigen den Infraorbitalnerven. Bei allen wurde durch Vesikantien, Elektricität Besserung, bei einem typisch verlaufendeu Falle von Neuralgie des Infraorbitalis durch grössere Gaben Chinin binnen 8 Tagen vollständige Heilung erzielt.

Angina tonsillaris, Catarrhe des Larynx und Pharynx kamen in zehn Fällen zur Behandlung.

Ein Retropharyngealabscess bei einem 14 Monate alten Kinde, der die höchste Dyspnoe verursachte, wurde eröffnet.

Eine hypertrophirte Uvula, sowie in 3 Fällen hypertropische Tonsillen wurden excidirt.

Ausserdem kamen zur Behandlung: 10 Fälle von Lymphdrüsenvereiterung am Halse bei scrophulösen Individuen, 1 Fall von Ranula, 2 Fälle von Struma parenchymatosa, 2 Fälle von Struma cystica.

Bei einem jungen Mädchen, das ein mandelkerngrosses Narbenkeloid in der Haut des Nackens besass, welches bereits zweimal exstirpirt worden war und wieder recidivirte, wandte ich mit Nutzen Cauterisation mit sehr dünnen Nadeln an.

Ein sehr interessanter Fall von Angiom, welches die vordere Hälfte der Zunge einnahm und sich auch längs des Zungenbändchens auf den Mundhöhlenboden ausdehnte, kam bei einem 22jährigen Artilleristen zur Beobachtung. Patient gibt an, den Zustand von Geburt aus zu haben, doch habe

sich, seitdem er die militärische Cravatte trage, das Uebel bedeutend verschlimmert.

Contusion, Infraktion der Rippen kam in 3 Fällen, Bruch des Schlüsselbeines in 1 Falle bei einem 6jährigen Knaben zur Beobachtung. Eitrige Mastitis, chronische Mastitis in je einem Falle. Carcinom der Brustdrüsen kam bei drei Frauen vor, bei allen die lentikuläre Form; inoperabel. Einem Manne blieb ein Bissen im Oesophagus stecken, der mit dem Schlundstosser vorgeschoben wurde. Eine narbige Striktur des Oesophagus wurde durch allmählige Dilatation mittelst Schlundbougis geheilt. In einem zweiten Falle von Striktura oesophagi die Diagnose auf ein obturirendes Neoplasma gestellt. Fissura ani wurde in einem, entzündete Hämorrhoiden in drei, Harnröhrenstriktur und Epidydimitis in je einem Falle behandelt.

Neun Männer mit freien Inquinalhernien, ein Mann mit Schenkelhernie wurden mit passenden Bruchbändern versorgt.

Ein Fall von breiten Condylomen am After wurde der syphilitischen Klinik zugewiesen. Zwei Fälle von Hydrokele tunicae vaginal. comm. bei alten Individuen punktirt, ein Fall von Hydrokele funiculi spermatici vorgestellt.

In einem Falle wurde Pyelitis diagnosticirt. Ein 28jähriger Mann stellte sich mit einem eigrossen Sarkom des Hodens vor, verweigerte jedoch jeden operativen Eingriff. Bei einem anderen 24 Jahre alten Manne beobachteten wir statt des linken Testikels einen kaum bohnengrossen ziemlich harten Körper, zu dem der Samenstrang herabsteigt. Der Zustand ist angeboren, rechter Testikel normal.

Von Krankheiten der weiblichen Geschlechtsorgane kamen zur Beobachtung:

Retroversio uteri in einem, Prolapsus uteri in einem Falle; Cystovarien in zwei Fällen. (Bei dem einen kindskopfgross; die Kranke, 28 Jahre alt, bemerkt angeblich

ihr Leiden erst seit 6 Wochen. Der zweite Fall betraf ein 24jähriges Mädchen, das seit einem Jahre bei Bewegungen zeitweilig das Gefühl einer „rollenden Kugel“ merkte, die Cyste kopfgross, prall, elastisch. Dysmenorrhoe.

Bei drei Fällen von angulärer Kyphose der Brustwirbelsäule wurden Stützmieder verordnet. Es kamen ferner noch ein Fall von Kyphose, zwei Fälle von Skoliose und ein Fall von Kypho-Skoliose zur Beobachtung.

Eine 48jährige Frau hat ein kindskopfgrosses Lipom in der Gegend des rechten Schulterblattes, verweigert jedoch jeden operativen Eingriff. Rheumatismus der Intercostal-Muskel in einem Falle.

Von Verletzungen der oberen Extremität kamen folgende Fälle zur ambulatorischen Behandlung: Ein Bruch des Metacarpus des rechten Daumens; eine Luxation im Schultergelenke nach vorn, welche durch leichte Extension reponirt wurde; zwei Fälle von Luxationen des Vorderarmes im Ellbogengelenke nach rückwärts, von denen der eine ein vierjähriges Mädchen betraf; eine Luxation des Metacarpus pollicis im Metacarpo-carpalgelenke nach rückwärts; zwei Contusionen des Schultergelenkes, eine Contusion des Radio-carpal-Gelenkes; 5 Distorsionen des Handgelenkes, 3 des Schultergelenkes 2 der Interphalangeal-Gelenke; 15 Fälle von Contusionen, kleineren und grösseren Quetschwunden einzelner Finger, der Hand und des Vorderarmes; 6 Fälle von Rissquetschwunden, 9 Fälle von Schnittwunden der Hand; 2 Fälle won Bisswunden (entstanden durch Hundebiss); ein Fall von Schusswunde, welche das erste Interphalangealgelenk des rechten Zeigefingers eröffnete. (Naht der Gelenks- und Hautwunden mit Catgut, Listerischer Verband. Heilung ohne Funktionsstörung.) Ein Fall von Erfrierung, ein Fall von Verbrennung der Hand.

Bei einem 22jährigen Manne konnten wir den Mechanismus der Schultergelenks-Luxationen nach vorn studiren, es tritt bei demselben, wenn er den abducirten

Arm mit einiger Gewalt nach rückwärts bewegt, diese Luxation ein und ist stets mit Leichtigkeit reponirbar.

Panaritien der Finger wurden in 8 Fällen, Zellgewebsentzündungen am Vorder- und Oberarm in 4 Fällen beobachtet. Periostitis der Metacarpalknochen in 1 Falle; Nekrose des Metacarpus vom rechten Mittelfinger, Nekrose am Oberarm in je 1 Falle.

Ganglien der Strecksehnen am Handrücken wurden in 3 Fällen durch Zerdrücken geheilt; Parese der Muskeln am Vorderarme, Neuralgie im Bereiche des Ulnarnerven in je 1 Falle mittelst Elektricität gebessert.

Muskel-Rheumatismus kam in 3 Fällen zur Beobachtung. Bei einer Nähterin wurde eine Nähnadel aus dem Thenar, bei zwei Kindern unter dem Nagel in der Matrix sitzende Holzsplitter entfernt.

Contractur im Ellbogen- und Handgelenke nach Fraktura radii in 1 Falle durch active und passive Bewegungsübungen, warme Bäder und Anwendung des Induktionsstromes geheilt. Bei einem 33jährigen Manne sahen wir nach Resektion im Ellbogengelenke ein Schlottergelenk, das durch einen Fixirungsappararat wesentlich gebrauchsfähiger gemacht wurde.

An den unteren Extremitäten kamen von Verletzungen zur Beobachtung: Eine Sugillation der Regio glutea, eine Stichwunde in derselben Gegend, zwei Quetschwunden; eine Contusion am Unterschenkel, mehrere Exkoriationen am Fussrücken. Erfrierung der Füsse kam in 4, Fussgeschwüre in 13, entzündliches Oedem am Unterschenkel in 3, Zellgewebsentzündungen in 1, Distorsionen im Sprunggelenke in 3 Fällen zur Behandlung.

Ein Fall durch ligamentöse Vereinigung geheilte Querfraktur der Patella wurde demonstrirt. Die Bruchstücke sind circa 3 Querfinger breit von einander entfernt, der Mann kann jedoch ungehindert gehen und besteigt die höchsten Berge.

Ischias kam 4mal, Muskel-Rheumatismus 2mal, Periostitis der Fusswurzel 1mal, Periostitis der Tibia 2mal zur Behandlung. Bei 3 Kindern wurde Coxitis, bei einem angeborene Luxatio ischiadica diagnosticirt. Bursitis praepatellaris wurde in 1 Falle, Gonitis in 4 Fällen beobachtet.

Es kamen ferner noch vor eine Zellgewebsentzündung am Unterschenkel, ein Fall von Parese des Oberschenkels, eine Sehnenscheidenentzündung der Peronei, 5 Fälle von Schwielenbildung in der Planta, 5 Fälle von Pes varus, 4 Fälle von pes valgus, 2 Fälle von Genu valgum Bei einem jugendlichen Individuum wurde ein unter dem Nagel der grossen Zehe sitzendes haselnussgrosses Enchondrom unter Anwendung von Lokalanästhesie exstirpirt. „Eingewachsene Nägel" wurden in 2 Fällen excidirt; in 1 Falle ein in die Fussohle getretener Dorn extrahirt.

Tabelle

der ausgeführten Operationen:

(Die unter Lister's Cautelen operirten Fälle sind mit * bezeichnet.)

Exstirpationen:

9 Carcinome der Mamma (8*),
6 „ im Gesichte,
1 „ der Zunge,
1 „ des Rektums,
*2 „ in der Kniegelenksgegend.
1 Sarkom am Gaumen,
*1 „ am Oberschenkel,
2 „ der Wange,
*1 „ am Rücken.
*1 Myxochondrom im Gesichte.
2 Atherome (1*).
*1 Dermoidcyste.
1 tuberkulöser Knoten der Zunge.
*1 Struma parenchymatosa.

1 Ranula.
*5 Lymphome.
*9 infiltrirte Lymphdrüsen.
*1 Tumor cavernosus am Finger.

Amputationen:

*2 des Oberschenkels,
*1 des Oberschenkels nach Gritti,
*1 des Penis.

Resektionen:

1 des Unterkiefers,
1 des Unterkiefers (osteoplastisch),
1 des Chopartischen Gelenkes),
*1 des Unterschenkels (Keilresektion).
*1 Inplantation der Fibula ins Femur.

Arthrotomien:

*1 des Ellbogengelenkes (bei veralteter Luxation),
*1 des Ellbogengelenkes; (Exstirpation des Fungus,)
1 des Hüftgelenkes bei Coxitis); Entleerung des Eiters.

Nekrotomien:

1 am Oberarm,
2 an der Tibia,
1 am Metatarsus,
2 am Femur.

Tenotomien:

2 der Extensorensehnen,
4 der Achillessehne,
1 der Tricepssehne.

Neurektomien:

*1 des nerv. supraorbitalis,
*1 des nerv. infraorbitalis.

---

*) Blieb am 31. Juli 1876 noch in Behandlung.

2 Herniotomien (1*).
2 Cystotomien (1*).
4 Ovariotomien (3*).
Operation der Fistula ani 1.
„ von Harnröhrenfistel 1.
„ von Urethro-uterinfistel 1.
„ der einfachen Hasenscharte 3.
„ der doppellten Hasenscharte 1.
1 Plastik am Halse.

Punktionen:

Von Ovariencysten 2,
von Hydrokelen mit Jodeinspritzung 7,
von Struma cystica mit Jodeinspritzung 1.
*1 Radikalschnitt bei Hydrokele.
3 Brisement forcé.

Ueberdiess wurde eine grössere Zahl kleinerer Operationen als: Oncotomien; Tonsillotomien; Abtragung eines Stückes der Uvula; Excision eingewachsener Nägel; Katheterisationen des Oesophagus, der Harnröhre, der Tuba Eustachii; Repositionen von Luxationen; Extrahirung fremder Körper aus der Nasenhöhle und dem äusseren Gehörgange etc. etc. sowohl an klinischen Kranken, als auch ambulatorisch vorgenommen.

Bemerkungen

über die an der Klinik geübte Verbandweise und deren Resultate.

Wie schon in der Einleitung bemerkt wurde, haben wir erst seit 1. Oktober 1875 die Listerische Verbandweise eingeführt, es wurden ferner durch Verletzung entstandene Wunden, wenn dieselben erst nach längerer Zeit zur Behandlung kamen, sowie bei einer grösseren Zahl operativ gesetzter Wunden, wenn dieselben in der Nähe der Mündung grösserer Körperhöhlen gelegen waren, wie bei

Epitheliomen der Lippe etc., sowie bei sinuösen Hohlräumen, die durch Fistelgänge längere Zeit ungehindert mit der Luft in Verbindung standen, wie bei Nekrotomien etc. die Listerische Verband-Methode nicht in Anwendung gebracht. Die Zahl der Fälle, bei denen wir Lister's Verfahren ausführten, ist daher keine besonders grosse, gestattete uns aber dennoch, uns von dem hohen Werthe desselben zu überzeugen und aus dem stetigen, regelmässigen Wiederkehren bestimmter Erscheinungen gewisse Erfahrungssätze abzuleiten.

Es muss vor Allem hervorgehoben werden, dass bezüglich der Resultate, die man mit der streng Listerischen Behandlung erzielt, ein Unterschied gemacht werden muss zwischen frischen, reinen, aseptischen Wunden, wie sie durch einen unter den vom Altmeister Lister angegebenen Cautelen ausgeführten operativen Eingriff gesetzt werden, oder durch vor Kurzem stattgehabte Verletzungen entstanden sind, und zwischen veralteten, verunreinigten und septischen Wunden. Bei den ersteren erzielten wir ausnahmslos ein ausgezeichnetes Resultat.

Wir gingen hiebei auf folgende Weise zu Werke:

Vor jeder Operation wird die Körperstelle, welche das Operationsterrain bildet, mit Seife (wenn nöthig mit Aether) und hierauf mit 5%iger Carbollösung sorgfältig gereinigt; der Operateur, sowie sämmtliche bei der Operation etwa zur Aktion kommenden Assistenten waschen sich die Hände in einer gleichstarken Carbollösung. Sämmtliche zur Verwendung kommenden Instrumente werden früher in eine 2·5%ige Carbollösung eingelegt, Sägen, Nadeln etc. vor ihrer Anwendung mit einer 10%ige Carbollösung desinficirt.

Schwämme dürfen nur solche gebraucht werden, die zuerst gut ausgeklopft und gekocht, dann mit einer 5%igen Carbollösung imprägnirt und constant in einer 2·5%ige Carbollösung enthaltendem Glasgefässe aufbewahrt wurden.

Unter einem das ganze Operationsterrain bestreichenden Carbol-Nebel, der durch einen oder zwei nach Art der

Richardson'schen Zerstäuber eingerichteten Apparate erzeugt wird, wird die ganze Operation durchgeführt.

Der Spray muss ununterbrochen so lange einwirken, bis die Operation vollendet, die blutenden Gefässe unterbunden und die Wunde mit dem Verbande bedeckt ist. Um ein zufällig durch Knickung des Kautschukschlauches etc. eintretendes Versagen des Spray's zu paralysiren, müssen stets mit Carbollösung imprägnirte Compressen zum sofortigen Bedecken der Wunde bereit gehalten werden; dieselben kommen auch zur Anwendung, wenn die Operationswunde so gross ist, dass sie nicht überall hinlänglich vom Spraykegel getroffen wird.

Der Verband besteht aus einer mehrfachen (in der Regel 6—8fachen) Schichte mit 2·5%iger Carbollösung angefeuchteten Mull*), über welchen eine 8fache Schichte trockenen Mull angelegt wird, zwischen dessen letzte Blätter ein kleineres die Gränzen des Verbandes auf keiner Seite erreichendes Stück Makintosh eingeschaltet wird. Der ganze Verband wird mit Binden, die aus gleichpräparirten Mull zugeschnitten werden, adaptirt und befestigt. — Dies ist der Typus der Behandlung frischer Operationswunden

Durch Verletzungen gesetzte frische Wunden werden mit Carbolsäure-Lösung sorgfältig gereinigt und nachdem blutende Gefässe unterbunden, Nähte angelegt sind etc. mit demselben Verbande bedeckt.

Wir verwenden gleichzeitig bei allen Operationen, bei denen es möglich ist, die Esmarch'sche Blutsparung.

Zur Unterbindung blutender Gefässe verwenden wir ausnahmslos nur Catgutfäden, deren Knoten fest geknüpft und deren Enden kurz abgeschnitten werden. Zur Naht verwenden wir Catgut, carbolisirte Seide**) oder Silberdraht.

---

*) Dieser Mull wird in der Weise zubereitet, dass er (stärkefrei) mit einer Mischung von 1 Theil Carbolsäure, 5 Theilen Harz (resina citri) und 7 Theilen Paraffin imprägnirt wird.

**) Die carbolisirte Seide wird nach Lister zubereitet, indem man

Zur Erreichung einer möglichst ausgedehnten Prima intentio, sowie zur Vermeidnng einer Nachblutung wird in geeigneten Fällen zwischen der angefeuchteten Mullschichte (verlorene Gaze) und der trockenen Schichte ein gut desinficirter Compressionsschwamm eingelegt. Der zum Verbande verwendete Mull (Antiseptic gauze), sowie die carbolisirten Seidenfäden werden im Hause zubereitet, alle anderen Präparate von Maager in Wien bezogen.

Durch Verletzungen entstandene Wunden, die durch längere Zeit der freien Luft ausgesetzt, durch Auflegen von Verbandwässern (die hier so beliebte Arnikatinktur etc.) oder auf andere Weise verunreinigt sind, werden mit einer starken Chlorzinklösung (1 : 10) ausgepinselt, bevor sie der Listerischen Behandlung unterzogen werden.

Lister selbst hat als Bedingungen für die Wirksamkeit seiner antiseptischen Methode erklärt: Abhaltung der in der Luft suspendirten Zersetzungserreger, Abhaltung der dauernden Einwirkung des Antisepticums, unbehinderter Abfluss des Wundsekretes.

Die erste Bedingung, Abhaltung jeder Verunreinigung der Wunde, wird vollkommen erfüllt durch Desinfektion aller Instrumente, Schwämme, durch sorgfältiges Waschen der Hände, durch den während des operativen Eingriffes thätigen Carbolspray und durch den Verband, welcher zwar nicht der Luft, wohl aber den in derselben suspendirten feinen Zersetzungserregern und Verunreinigungen den Zutritt zur Wunde verwehrt, oder doch dieselben in ihrer deletären Wirkung hindert.*) Wir liessen es uns angelegen sein, den Verband stets in solcher Grösse anzulegen, dass er die Wunde nach allen Seiten hin über-

---

ungefärbte Seide durch circa eine halbe Stunde in einer Mischung von geschmolzenem Wachs und Carbolsäure (10 : 1) kocht.

*) Ich muss hier bemerken, dass es mir ganz wohl bekannt ist, dass unter dem Listerischen Verbande bei ungestörtem normalen

ragte, um den freien Zutritt nicht desinficirter Luft sicher zu verhindern.

Der zweiten Bedingung — Fernhaltung der Einwirkung des Antisepticums auf die Wunde — kann wohl nicht bei dem operativen Eingriffe, bei welchem die Carbolsäure direkt mit der Wunde in Berührung kommt, wohl aber in der Folge Rechnung getragen werden. Es geschieht dies dadurch, dass im Laufe der Wundbehandlung bei jedesmaligem Verbandwechsel die Wunde vor Anlegung der Gazeschichte mit Silk bedeckt wird. Wir vermieden es auch thunlichst, den Wundverlauf durch häufigere und stärkere Irrigationen mit Carbolwasser beim Verbandwechsel zu stören.

Der dritten Bedingung endlich — für freien Abfluss des Wundsekretes zu sorgen — wird dadurch entsprochen, dass in tiefergreifenden Wunden, welche z. B. durch Exstirpation eines Tumors entstanden sind und zum Theile durch die Naht vereinigt wurden, ein Drainagerohr aus Kautschuk, oder bei kleineren Hohlräumen ein Silkstreifen eingelegt wurde. Ich werde in der Folge auf diesen Punkt zurückkommen und einige Abweichungen anführen, die wir uns ohne Nachtheil für den Wundverlauf hierin erlaubten.

Wird eine frische Wunde mit genauer Berücksichtigung dieser Bedingungen behandelt, so ist der Verlauf — gleichgiltig wie gross der operative Eingriff war — ein fieberloser, es tritt Ersatz des Gewebes durch Hyperplasie, eine Art Prima intentio mit Sekretion eines spärlichen serösen Gewebssaftes — keine Eiterung — auf; der Wundverlauf ist schmerzlos und die Heilung geht überraschend schnell von statten.

Wundverlaufe Coccobacterien gefunden wurden. (E. Fischer, Deutsche Zeitschrift für Chirurgie, Bd. VI, Ranke ebenda, Bd. VII.) Mir scheint jedoch aus dieser Thatsache nur hervorzugehen, dass entweder diese Organismen überhaupt nicht jene den Wundverlauf störende Rolle spielen, die man ihnen zuschreibt, oder dass sie durch die Listerische Verbandmethode unschädlich gemacht werden.

Der erste Verband wird innerhalb 24 Stunden gewechselt. Die Abnahme desselben erfolgt stets unter Spray, der continuirlich so lange fortwirken muss, bis die Wunde mit dem schützenden Verbande wieder bedeckt ist. Die Wundsekretion ist in der Regel am ersten Tage durch die von der Carbolsäure bewirkte seröse Transsudation der Gewebe eine reichlichere.

Wenn Jemand, der an die offene Wundbehandlung gewöhnt ist, listerisch behandelte Wunden in den ersten Tagen ansieht, wird er über das unreine Aussehen, die gelblich-graue Wunde zweifelnd den Kopf schütteln. Jedem, der eine grössere Zahl listerisch behandelter Wunden in allen Stadien zu beobachten Gelegenheit hatte, ist dieses Phänomen bekannt; die Wundfläche wird, insbesondere, wenn sie während der Operation lange Zeit der Einwirkung der Carbolsäure ausgesetzt war, oberflächlich verschorft. Dieser Schorf wird im Verlaufe zum Theile abgestossen und eliminirt, zum Theile aber resorbirt, wie dies aus dem Umstande hervorgeht, dass bei Wunden, die längere Zeit der Einwirkung der Carbolsäure (Spray) ausgesetzt waren und hierauf durch Naht vollständig vereinigt werden, wo also auch erfahrungsgemäss eine oberflächliche Verschorfung vorhanden ist, dennoch Prima intentio eintritt. Es kann in diesen Fällen von keiner Abstossung und Elimination des Schorfes die Rede sein, er muss resorbirt worden sein und wirkte auch nicht als fremder Körper auf die Wundfläche reizend ein, da die Heilung per primam, ohne Eiterung, erfolgte.

Das Wohlbefinden des Kranken, das Fehlen jedes von der Wunde ausgehenden Schmerzes, sowie des Fiebers ist so konstant bei der listerischen Behandlung aseptischer Wunden vorhanden, dass jede Abweichung hievon (Temperaturerhöhung, Schmerz) einen sofortigen Verbandwechsel indicirt. Man findet dann in der Regel, dass gegen eine der von Lister aufgestellten Bedingungen ein Verstoss begangen wurde (Retention des Wundsekretes durch Verstopfung der Drainageröhren, durch übermässige

Länge derselben, Verwendung eines nicht genügend desinficirten Schwammes oder zu langes Liegenlassen desselben auf der Wunde etc. etc.)

Das seröse Wundsekret wird im Verlaufe immer spärlicher und geringer und macht, während in den ersten Tagen der Verband täglich gewechselt werden muss, in der Folge erst in Zwischenräumen von 4—6 Tagen einen Wechsel des Verbandes nöthig.*)

Ich muss hier aufrichtig gestehen, dass nicht alle von uns listerisch behandelten Wunden während des ganzen Verlaufes ein rein seröses Sekret lieferten. In einzelnen, allerdings seltenen Fällen, merkten wir eine nicht seröse, sondern serös-eitrige, ja auch rein eitrige Sekretion. Es war dieselbe ausnahmslos durch Fehler, die beim Verbandwechsel stattfanden, hervorgerufen worden (Retention des Wundsekretes, Durchtränkung des ganzen Verbandes, zu starke Reizung der Wunde durch Irrigation mit Carbolwasser etc. etc.). Profuse Eiterungen, sowie Eitersenkungen habe ich bei listerisch behandelten Fällen niemals gesehen, wohl aber zeigte sich in Fällen, wo eitrige Sekretion vorhanden war, nach Beseitigung der Ursache derselben, (des Reizes), im späteren Verlaufe wieder serös eitrige, endlich blos seröse Sekretion.

Die Erfahrung, dass bei den durch Exstirpation kleinerer Tumoren, wie Lymphomen etc. gesetzten Wunden ausnahmslos überall Prima intentio eintrat, wo die Wundränder durch Nähte vereinigt worden waren, und dass längs der in den unvereinigt gelassenen Wundwinkel eingelegten Silkstreifen stets nur eine geringe, oft kaum wahrnehmbare Sekretion eintrat, führte uns dazu, in solchen Fällen die eine der von

*) Es geht daraus hervor, wie unbegründet der Einwurf einiger Gegner Listers ist, die Listerische Wundbehandlung gewähre der Wunde zu wenig Ruhe. Ich meine, dass ausser dem Guérin'schen Wattaverbande und etwa dem Salicylverbande von Thiersch keine Wundbehandlung der Wunde so grosse Ruhe gewährt, so genau jede Reizung derselben verhütet, wie das streng durchgeführte Listerische Verfahren.

Lister aufgestellten Bedingungen: „für Ableitung des Wundsekretes Sorge zu tragen“, ausser Acht zu lassen. Wir vereinigten solche Wunden nunmehr im ganzen Bereiche durch Nähte und wir hatten dies bisher in keinem einzigen Falle zu bereuen. Es trat niemals, auch bei unregelmässigeren Wundhöhlen in der Tiefe der Wunde Eiterretention oder Jauchung etc. auf, sondern es schloss sich bei diesem Verfahren die Wunde im ganzen Bereiche per Primam. Wir beobachteten hiebei die Vorsicht, durch Compressions-Schwämme, die zwischen die angefeuchtete und trockene Lage Mull eingelegt wurden, oder durch vielfache Mullschichten die Wundfläche nach Möglichkeit in ihrer ganzen Ausdehnung in Contakt zu bringen.

Zu diesem Vorgehen fassten wir den Entschluss, noch aus einem zweiten Momente, nämlich aus der Beobachtung, dass Blutcoagula unter dem Listerischen Verbande sich nicht zersetzen, nicht zu Jauchung Anlass geben, sondern resorbirt werden.*) Ich verweise in dieser Beziehung auf den (pag. 76—77) angeführten Fall von Grittischer Amputation; hier hatte eine Nachblutung in der Wunde stattgefunden, wir sahen die Coagula durch die Interstitien der Nähte herausragen und konnten genau beobachten, welche Veränderungen sie eingingen. Es wurde in diesem Falle keine einzige Naht entfernt, die Coagula nicht ausgeräumt und dessungeachtet trat keine Störung im Wundverlaufe, keine Temperaturerhöhung auf; die Coagula wurden blässer und resorbirten sich schliesslich. Wir hatten seither Gelegenheit, denselben Vorgang wiederholt zu beobachten, so dass es für uns ausser jedem Zweifel steht, dass Blutcoagula unter dem Listerischen Verbande, gleichwie in's Gewebe subkutan ausgetretenes Blut resorbirt werden könne. Es war somit auch für den Fall, als nach Exstirpation von Tumoren in die Wundhöhle eine Nachblutung erfolge, bei vollständigem

*) Vide auch: Dr. L. Lesser „Einige Worte zum Verständniss der Listerischen Methode der Wundbehandlung.“ Deutsche Zeitschrift für Chirurgie III.

Verschluss der Wunde durch die Naht die Entstehung von Verjauchung etc. nicht zu besorgen. Wir gingen in der Anwendung dieses Verfahrens in neuerer Zeit so weit, dass wir beispielsweise eine Wunde, die durch Exstirpation eines kleinlappigen Lipoms von der Grösse einer Kindsfaust gesetzt wurde, im ganzen Umfange ohne Nachtheil durch die Naht vereinigten.

Zur Vereinigung der Wunden durch die Naht bedienten wir uns anfangs fast durchgehends des Catgut. So werthvoll die Eigenschaft desselben, sich in der Wunde zu resorbiren, für die Verwendung des Catgut zu Ligaturen ist, ein ebensogrosser Nachtheil ist diese Eigenschaft bei Suturen.

Wir hatten das nicht zu Standekommen einer Prima intentio bei manchen unserer Operationswunden (so bei den beiden Oberschenkelamputationen) einzig und allein der raschen Resorbirung des in der Wunde befindlichen Theiles des Catgutfadens zu danken. Nur bei Wunden, die oberflächlicher sind, wo überdies von Seite der Wundränder keine Spannung vorhanden ist, und als Zwischennähte, sind nach unseren gegenwärtigen Erfahrungen Catgutsuturen angezeigt, ebenso bei Suturen von Sehnen, der Gelenkskapsel, der Blase etc., wo über denselben die Hautwunde vernäht wird. In allen übrigen Fällen verwenden wir gegenwärtig zur Naht carbolisirte Seidenfäden oder Silberdraht.

Bei der Besprechung des Verlaufes aseptischer, reiner durch Verletzungen entstandener Wunden kann ich mich um so kürzer fassen, als auch bei diesen mit gleicher Constanz ausgezeichnete Resultate erzielt wurden.

Es werden, dies ist eine entschiedene Thatsache, durch die Erfolge, die Listers Verfahren in der Behandlung von Verletzungen erzielt, die Indicationen zur Amputation eines Gliedes eine bedeutende Einschränkung erleiden müssen. Und während nach der einen Seite hin durch die glänzenden Resultate, die auch bei den eingreifendsten Operationen mit Gewissheit vorausbestimmbar sind, die operative Chirurgie zu kühnerem Vorgehen ermuntert

wird und sich das Gebiet der operativen Chirurgie in einem derzeit noch unbestimmbaren Masse erweitern muss, tritt auf der anderen Seite — bei Verletzungen — die conservative Chirurgie in ihr Recht und erringt unter demselben Verfahren glänzende Resultate. Ich verweise beispielsweise auf die auf der Seite 61, 66, 77, angeführten operativen Eingriffe und auf das bei conservativer Behandlung in den Fällen pag. 62, 70 erzielte Resultat.

Bei unreinen, durch Verletzungen entstandenen Wunden, wo es wegen der unregelmässigen Form und Tiefe der Wunde manchmal nicht gelingt, durch Anwendung der Antiseptika (Carbolsäure und Chlorzink) alle eingedrungenen Zersetzungskeime unschädlich zu machen und die Wunde in eine aseptische zu verwandeln, erreichten wir mit der Listerischen Behandlung natürlicherweise nicht so glänzende Resultate. In den meisten dieser Fälle war die Wundsekretion eine eitrige; es war hier die Aufgabe, durch genügende Drainirung das Sekret abzuleiten, und es musste in diesen Fällen der Verband, der das Wundsekret aufsaugt und gleichzeitig vor Zersetzung schützt, sehr oft gewechselt werden. Bei diesem Vorgehen gelang es manchmal, die Eiterung zu beschränken, und wir sahen in der Folge mehreremale, dass später nur mehr serös-eitriges, schliesslich rein seröses Wundsekret auftrat. Zu bemerken wäre hier noch, dass nekrotische Gewebsfetzen unter dem Listerischen Verbande nicht verjauchen, sondern eine Art Mumifikation eingehen; sie bleiben wochenlang unverändert graugelblich und können mit einer Pincette leicht abgehoben werden.

Ist die Wunde stark verunreinigt, putrescirend, dann bleibt die Listerische Wundbehandlung ganz ohne Resultat. Bemerkenswerth ist in diesen Fällen, dass schon beim ersten Verbande der grüne Silk sich braun verfärbt; wir gaben, sobald dieses Symptom auftrat, in der Regel das Listerische Verfahren auf.

Ich will nur noch in Kürze erwähnen, dass wir auch bei Eröffnung grösserer Abscesse unter Listers Cautelen sehr günstige Resultate zu verzeichnen haben,

(Seite 47, 49); nach Entleerung des Eiters wurde die eitrige Sekretion aus der Wundhöhle von Tag zu Tag geringer und ging schliesslich, während die Höhle sich oft überraschend schnell durch neue Gewebsbildung ausfüllte, in seröse Sekretion über.

Nachzutragen wäre auch noch, dass wir zum Verbande kleiner, oberflächlicher in Heilung begriffener Wunden auch Borsalbe (Acid. boracici, cerae albae aa 1, ol. amygdal. dulc. et parafini aa. 2) oder Borlint verwendeten.

In seltenen Fällen traten in der Wunde so üppige Granulationen auf, dass zur Beschleunigung der Ueberhäutung dieselben mit dem Lapis touchirt werden mussten. Es wurde diess unter Spray in der Weise vorgenommen, dass die Umgebung durch gut ausgedrückte, desinficirte Schwämme vor der Einwirkung desselben geschützt und die cauterisirte Wunde sodann mit Gaze oder Borlint bedeckt wurde.

Während wir bei allen auf der Klinik ausgeführten Operationen, sowie auch beim Verbandwechsel jedesmal Spray erzeugten, verwendeten wir diesen in der Privatpraxis nicht immer und erzielten hier dennoch gleich günstige Resultate. Wir bedauerten die von R. Köhler (D. mediz. Wochenschrift Nr. 13 und Nr. 21—23) gerühmte Carbol-Jute, die den Verband so wesentlich vereinfacht, speciell für die Verwendung in der Privatpraxis nirgends auftreiben zu können.

Ich komme nun zum Capitel der Wundkrankheiten. Zur richtigen Beurtheilung meiner Mittheiluugen dürfte es angezeigt sein, für diejenigen Leser, welche die Verhältnisse unserer Klinik nicht kennen, eine kurze Schilderung der Zustände an derselben beizufügen.

Das Krankenhaus ist mitten in der Stadt, in einem Gebäude untergebracht, das jedenfalls nicht zu diesem Zwecke errichtet wurde. Das Parterre der Gassenfront ist von einer Pelzwaarenhandlung, Lederhandlung, Galanterie- und Eisenhandlung eingenommen, so das ein Fremder in diesem scheinbar nur geschäftlichen Zwecken dienenden Hause keine so

ernste Bewohnerschaft vermuthen würde. Im I. Stock des Hofgebäudes befindet sich die chirurgische Klinik; dieselbe besteht aus 13 kleineren und einem grösseren Krankenzimmer, mit einem Belegraume von 60 Betten. Dieselbe ist vom hygienischen Standpunkte in den denkbarst schlechtesten Verhältnissen. Unmittelbar unter ihr befindet sich das Leichenzimmer und der pathologisch-anatomische Sektionssaal, in unmittelbarer Nachbarschaft das chemische Laboratorium und die Küche, welch' letztere die Luft des zu den Krankenzimmern führenden Corridors mit ihren Dünsten schwängert. Die Krankenzimmer sind niedrig, deren Ventilation ungenügend, die Verschlechterung der Luft derselben durch das Brennen von Oellämpchen, Wachskerzen, durch Weihrauchdämpfe von den zahlreichen, leider nicht abstellbaren kirchlichen Prozeduren, denen unsere Kranken ausgesetzt sind, eine continuirliche.

Es ist daher natürlich, dass bei diesen misslichen Verhältnissen Wundkrankheiten im ausgedehntesten Mass herrschten, und ein grosses Perzent aller Operirten und mit frischen, offenen Verletzungen zuwachsender Kranken davon befallen ward.*) Die äusseren ungünstigen Verhältnisse blieben auch in diesem Jahre vollständig unverändert; das ärztliche Personal, sowie das Wartpersonal ist dasselbe geblieben, wie im Vorjahre und dennoch kam heuer Erysipel nur in 6 Fällen, Lymphangioitis und Septicaemie in einem Falle vor.**) Und zwar traten diese Wundkrankheiten,

*) Ich bemerke hier, dass im vorigen Jahresberichte (Bericht des mediz.-naturw. Vereines 1875) 18 Erysipele, 4 Fälle von Nosocomialgangrän, 2 Fälle von acuter eitriger Infiltration (nach Pirogoff) 1 Fall von Lymphangioitis, 6 Fälle von Pyämie, 2 Fälle von Sepsis angeführt werden mussten.

**) Um etwaigen unrichtigen Auffassungen vorzubeugen, erlaube ich mir, über die beiden mit der pathologisch-anatomischen Diagnose (Seite 19) „Thrombosirung der Lungenarterie“ bezeichneten Fälle einiges zu bemerken. Bei dem ersten Falle (Seite 28 und 29) (tuberkulöses Geschwür der Zunge) war dem Kranken nur ein Abscess am Handrücken unter Listers Cautelen eröffnet worden und es ist die Diagnose

wie ich diess schon Seite 19 hervorgehoben habe, durchgängig nur bei Wunden ein, die nicht listerisch behandelt wurden. An Wunden, bei denen das Listerische Verfahren angewendet wurde, kam im Laufe des Schuljahres auch nicht ein einziger Fall von accidenteller Wundkrankheit vor.

Nun kann man zwar ein starker Skeptiker sein, aber zu bezweifeln, dass wenn Wunden unter dem Listerischen Verbande jedesmal von Wundkrankheiten verschont bleiben, während ganz unter denselben Verhältnissen, von denselben Aerzten, mit derselben Aufmerksamkeit und Reinlichkeit, in denselben Lokalitäten nicht listerisch behandelte Wunden von accidentellen Wundkrankheiten sowohl in früheren Jahren, als auch in der Gegenwart häufig befallen werden, nur in dem Verbande, der das einzige Unterscheidende zwischen diesen beiden Reihen bildet, der Schutz gegen die accidentellen Wundkrankheiten liege, ist logischer Weise unmöglich.

Es könnte mir hier der Einwurf gemacht werden, dass die Zeit einer 10monatlichen Beobachtung zu einer definitiven Entscheidung über die Frage des Schutzes, den der Listerische Verband gegen Wundkrankheiten gewährt, eine zu kurze sei, und dass das Ergebniss an unserer Klinik denn doch

---

wegen Fehlen jedes klinischen Zeichens, sowie wegen Mangels jeder Trombosirung einer Vene an den beiden Operationsstellen nicht als Pyämie zu verzeichnen. Der Kranke war bis auf seine Lungenkrankheit vollständig geheilt, wollte am nächsten Tago die Klinik verlassen und starb plötzlich am Aborte. Der zweite Fall betrifft einen Kranken, an dem unter Listers Cautelen eine Herniotomie ausgeführt worden war (Seite 46–47), das Allgemeinbefinden, sowie das Verhalten der Wunde war ein sehr befriedigendes. Drei Tage vor seinem Tode war die Listerische Behandlung aufgegeben worden und die kaum bohnengrosse oberflächliche üppig granulirende Wunde mit Lapis touchirt und später mit Lapissalbe bedeckt worden. Auch bei diesem Falle sprach weder die klinische Beobachtung noch die mit aller Genauigkeit vorgenommene Sektion (keine Thrombosirung einer Vene in der Gegend der Operationsstelle etc.) für die Berechtigung der Annahme einer Pyämie.

ein Zufall sein könnte. Abgesehen davon, dass es ein sehr merkwürdiger ganz unglaublicher Zufall wäre, den man da voraussetzen müsste, kann ich hier bemerken, dass auch in den weiteren fünf Monaten, bis zum heutigen Tage, die bereits dem neuen Schuljahre angehören, die Verhältnisse ganz die gleichen blieben: unter Listers Cautelen keine einzige Wundkrankheit, bei nicht listerisch behandelten Wunden mehrere Fälle von Erysipel.

Gerade der Umstand, dass an unserer Klinik unter schlechten hygienischen äusseren Verhältnissen Kranke nach Listers Verfahren und nicht listerisch behandelt wurden, dass mithin eine vergleichende Beobachtung des Verlaufes in beiden Reihen möglich ist, dürfte trotz der kurzen Zeit, über welche der Bericht sich erstreckt und trotz der verhältnissmässig geringen Zahl der angeführten Fälle den Satz, „dass das gut und genau ausgeführte Listerische Verfahren absoluten Schutz gegen alle accidentelen Wundkrankheiten biete", eine neue nicht unwesentliche beweiskräftige Stütze bieten.

Ich kann den Bericht nicht schliessen, ohne auf ein mir eben vorliegendes Werkchen, „Die neueren Methoden der Wundbehandlung von Dr. Paul Güterbock," zu sprechen zu kommen. Herr Dr. Güterbock will den Werth der einzelnen Verbandmethoden nach den Ergebnissen der Amputationsstatistik erweisen. Wenn man blos diese und die zweite von Dr. Güterbock in Besprechung gezogene Art von Fällen die complicirten Fracturen berücksichtigen dürfte, dann würde unser vorstehender Bericht in der That gar nicht mitzusprechen haben, denn wir haben nur über 3 Amputationen zu referiren. Bei zweien davon (1 geheilt, 1 starb an Marasmus) wurde die Listerische Methode wegen eines technischen Fehlers nicht bis zu Ende durchgeführt und nur die dritte (Grittische Amputation, 1 Heilung), wäre als rein listerisch behandelt anzuführen. Aber ich bin der festen Ueberzeugung, dass nicht nur das Ergebniss der Amputationsstatistik dafür massgebend sei, ob die eine oder die andere Methode etwas besonderes leiste, sondern dass nur aus der Vergleichung

der Gesammtleistung jeder einzelnen Methode bei allen Wunden, und aus dem Studium des besonderen Verlaufes, den jede einzelne Methode an Wunden hervorbringt, ein kritisches Urtheil über den Werth oder Unwerth der einzelnen Verbandmethoden zulässig ist. Und wenn Herr Dr. Güterbock sich zu einem solchen vergleichenden Studium in gleich objektiver Weise, wie er sein mir vorliegendes Werk abgefasst zu haben glaubt, bequemt, bin ich überzeugt, dass es ihm „möglich sein wird, eine der drei von ihm besprochenen Methoden der Wundbehandlung (offene, Listerische und Watta-Wundbehandlung) als die beste zu proklamiren“ und diese eine — muss die Listerische sein, und sie ist es auch ohne Proklamirung des Herrn Dr. Güterbock schon heute.

Ich möchte auch gegen Herrn Dr. Güterbock mir noch anzuführen erlauben, dass, wenn das fast in allen Berichten von Chirurgen, die Anhänger Listers sind, gleichmässig hervorgehobene „Verschwinden der accidentellen Wundkrankheiten mit der Einführung des Listerischen Verbandes“ von ihm dadurch eingeschränkt wird, dass er sagt, die Zahl der accidentellen Wundkrankheiten sei eine sehr schwankende und unter allen Behandlungsweisen habe man Zeiträume beobachtet, in denen sie sehr selten aufgetreten seien, es sei daher das von den Anhängern Listers beobachtete Seltenerwerden oder Ausbleiben der Wundkrankheiten nur ein „zufälliges“, die Anhänger Listers ja, ohne sich um seine Deduktion des „zufällig“ zu kümmern, sehr froh sind, die in allen Zeitläufen als die besten constatirten Wundverhältnisse herbeiführen und bleibend aufweisen zu können.

C. Verzeichniss

der

im Jahre 1875 eingelaufenen Druckschriften.

---

a) Von wissenschaftlichen Gesellschaften und Vereinen.

Basel, Naturforschende Gesellschaft: Verhandlungen Bd. VI, 2. Heft.

Berlin, Akademie der Wissenschaften: Monatsberichte, Sept.—Dez. 1874, Jänner—August 1875.

„ Botanischer Verein der Provinz Brandenburg: Verhandlungen, 1873, 1874.

„ Medizinische Gesellschaft: Verhandlungen Band V.

Bonn, Naturhistorischer Verein der preussischen Rheinlande: Verhandlungen, 30., 31. Jahrgang.

Bern, Naturforschende Gesellschaft: Mittheilungen 1874.

„ Schweizerische Gesellschaft für die gesammten Naturwissenschaften: Verhandlungen 1874.

Breslau, Schlesische Gesellschaft für vaterländische Cultur.

Brünn, Naturforschender Verein: Verhandlungen, XII. Band, 1, 2.

Chemnitz, Naturwissenschaftliche Gesellschaft: Bericht 1871/72.

Chur, Schweizer naturforschende Gesellschaft: 1) Bericht 1873/74. 2) Naturgeschichtliche Beiträge zur Kenntniss der Umgebung Churs.

Dresden, kaiserl. Leopoldinisch-carolinische deutsche Akademie der Naturforscher: Berichte X. XI.

„ Naturwissensch. Gesellschaft „Isis“: Sitzungsberichte 1874.

„ Gesellschaft für Natur- und Heilkunde: Berichte 1874—Mai 1875.

Edinburgh, Royal society.

Erlangen, Medizinisch-physikalische Societät: Sitzungsberichte 1871.

Florenz, Società entomoligica italiana: Bulletino 1874, 1875.

Frankfurt a/M. Dr. Senkenbergische naturforschende Gesellschaft: Berichte 1873/74.

Frauenfeld, Schweizerisch naturforschende Gesellschaft.

Freiburg, Société Helvetique des sciences naturelles.

Fulda, Verein für Naturkunde: Bericht I und III, 2 Separatabdrücke.

Giessen, Oberhessische Gesellschaft für Natur- und Heilkunde.

Göttingen, königliche Gesellschaft der Wissenschaften.

Graz, Verein der Aerzte Steiermarks: Sitzungsberichte 1874/75.

„ Naturwissenschaftlicher Verein.

Hamburg, Verein für naturwissenschaftliche Unterhaltung: Berichte 1871—74.

Heidelberg, Naturhistorisch-medizinischer Verein 1874.

Innsbruck, Ferdinandeum.

„ Akademischer Leseverein.

„ Landwirthschaftlicher Verein.

Königsberg, königl. physikalisch-ökonomische Gesellschaft.

London, Royal society.

Mailand, Società italiana di science naturali: Atti vol. XVII, fasc. 1, 2, 3.

Moscau, Société impériale des Naturalistes: Bulletin 1874, 2—4, 1875, 1.

München, königl. baierische Akademie der Wissenschaften 1874, 1875.

Padua, Società veneto-trentina de scienz.-nat.

Prag, königl. böhmische Gesellschaft der Wissenschaften: 1) Sitzungsberichte 1874 und 1875. 2) Studien im Gebiete des Kohlen-Gebirges von Dr. O. Feistmantel.

Zur Lehre der Parallelprojektion von Dr. Ed. Matzka.

Grundzüge einer Theorie der cubischen Involutionen von Dr. E. Weyer.

Ueber die chemische Constitution der natürlichen Chlor- und fluorhaltigen Silikate von Dr. A. Safárik.

Das isokline Krystallsistem von I. Krejci.

„ Naturhistor. Verein.

„ Lotos: Zeitschrift XXIV. 1874.

„ b. Gesellschaft der Aerzte.

Reichenberg, Verein der Naturfreunde.

Salzburg, Aerztlicher Verein: Berichte 1872—74.

Schaffhausen, Schweizer naturforschende Gesellschaft.

Upsala, Société royal des sciences: Nova acta ser. III, vol. IX, fasc. 1, 2.

Washington, Smithsonian Institution.

Wien, Zoolog.-botanische Gesellschaft 1874, 1875.

„ k. k. geologische Reichsanstalt: 1) Verhandlungen 1875. 2) Jahrbuch 24. Bd., 25. Bd. 1, 2. 3) Bericht über die Festsitzung.

„ Gesellschaft der Aerzte: Medizinische Jahrbücher 1875 1, 2, 3.

„ Akademischer Leseverein deutscher Studenten: Kants kategorischer Imperativ und die Gegenwart von Dr. Volkelt.

Wien, Oesterreichischer Ingenieur- und Architekten-Verein: Bericht des hydrostatischen Comité's über die Wasserabnahme in den Quellen, Flüssen und Strömen.

„ Leseverein der Aerzte des allg. Krankenhauses.

Würzburg, Physikalisch-medizinische Gesellschaft: Sitzungsberichte 1873/74.

Zürich, Naturforschende Gesellschaft: Vierteljahrsschrift, XVIII. Jahrgang.

b) Andere Druckschriften.

Albert Ed., Prof., Diagnostik der chirurgischen Krankheiten. Wien, Braumüller.

Antikritiker 1875, 1. Heft.

Katter, Dr. Entomologische Nachrichten.

Krönig, Prof. Das Dasein Gottes und das Glück der Menschen. Materialistisch-naturphilosoph. Studie Berlin 1874.

Plason, Dr., Verzeichniss von Coleopteren.

Repertorium der Naturwissenschaften, 1. Jahrgang, 1.—6. Heft.

Rundschau, Wiener medizinisch.-chirurg., XV. Jahrgang IV., XVI. Jahrgang I—IV.

Speyer, Dr., Separatabdruck.

Trentinaglia-Telvenburg J. v. Das Gebiet der Rosanna und Trisanna, Wien 1875.

Weidemüller, Dr., Separatabdruck.

(Gefällige Einsendungen wolle man an den Vorstand des Vereines oder an die Universitäts-Kanzlei adressiren.)

D. Personalstand.

Vereinsleitung pro 1875:

Vorstand: Herr Dr. Richard Maly, k. k. Universitätsprofessor.

Vorstandstellvertreter: Herr Dr. Carl Barrach-Rappaport, k. k. Universitätsprofessor.

Cassier: Herr Dr. Carl Dantscher, k. k. Regierungsrath und Universitätsprofessor.

Sekretär: Herr Dr. Emil Rochelt, klinischer Assistent der Chirurgie.

Vereinsleitung pro 1876:

Vorstand: Herr Dr. Leopold Pfaundler, k. k. Universitätsprofessor.

Vorstandstellvertreter: Herr Dr. Eduard Lang, k. k. Universitätsprofessor.

Cassier: Herr Dr. Carl Dantscher, k. k. Regierungsrath und Universitätsprofessor.

Sekretär: Herr Dr. Johann Tollinger, Assistent an der physik. Lehrkanzel.*)

Ehrenmitglied: Herr Heine Carl, Dr., k. k. Universitätsprofessor in Prag.

Mitglieder:

Herr Albert Eduard, Dr. k. k. Universitätsprofessor in Innsbruck.

„ Anderlan von Eduard, k. k. Ministerialsekretär in Innsbruck.

„ Arz Graf Anton, k. k. Statthaltereirath in Innsbruck.

*) Seit 14. November versieht Dr. Rochelt wieder das Amt eines Sekretärs.

Herr Ausserer Anton, Dr. k. k. Gymnasialprofessor in Graz.
„ Barrach-Rappaport Carl, Dr. phil., k. k. Universitätsprofessor in Innsbruck.
„ Barth Ritter v. Franz, k. k. Hofrath in Innsbruck.
„ Barth Ritter v. Ludwig, Dr. phil. k. k. Universitätsprofessor in Wien.
„ Bastady Aug., Professor in Halifax Yorkshire.
„ Baumgartner Anton, Dr. phil. k. k. Universitätsprofessor in Innsbruck.
„ Biehl Wilhelm, Schuldirektor in Innsbruck.
„ Blaas Gallus, Dr. k. k. Bezirksarzt in Reutte.
„ Breitenbach Ferdinand, k. k. Oberlieutenant und Lehrer an der Cadettenschule zu Innsbruck.
„ Buckeisen Friedrich, Dr. k. k. Realschulprofessor in Innsbruck.
„ Dantscher Carl, Dr. k. k. Universitätsprofessor und Regierungsrath in Innsbruck.
„ Daimer Josef, Dr. prakt. Arzt zu Taufers.
„ Dietl Michael, Dr. Universitäts-Docent und Assistent in Innsbruck.
„ Ebner Ritter v. Johann, k. k. Hofrath in Innsbruck.
„ Ebner Ritter v. Robert, k. k. Statthaltereisekretär in Innsbruck.
„ Ebner Ritter v. Victor, Dr. k. k. Universitätsprofessor in Graz.
„ Enzenberg Graf Hugo in Innsbruck.
„ Falk Heinrich, Dr. Advokat in Innsbruck.
„ Fedrigotti v. Wilhelm, k. k. Oberlandesgerichtsrath in Innsbruck.
„ de Fin, Baron, k. k. Major in Innsbruck.
„ Gamper, Dr. prakt. Arzt in Brixlegg.
„ Ganner Johann, Dr. k. k. Berg- u. Salinenarzt in Hall.
„ Gassner Theodor, k. k. Schulrath in Innsbruck.
„ Gilhuber Josef, Dr. prakt. Arzt in Innsbruck.
„ Glatz Josef, Dr. Stadtarzt in Innsbruck.
„ Göbel J., Oberinspektor der Südbahn in Innsbruck.

Herr Grabmayer v. Ernst, k. k. Bezirksrichter in Lana.
„ Greil Franz, Dr. Assistent an der medizinischen Klinik in Innsbruck.
„ P. Gremblich Julius, Gymnasialprofessor in Hall.
„ Hausmann Raphael, Dr. prakt. Arzt in Meran.
„ Heinisch Anton, Dr. k. k. Bezirksarzt in Bozen.
„ Heller Camill, Dr. k. k. Universitätsprofessor in Innsbruck.
„ Hinterwaldner Johann, k. k. Professor am Gymnasium in Hernals.
„ Hofmann Eduard, Dr. k. k. Universitätsprofessor in Wien.
„ Inama-Sternegg v. Carl, Dr. k. k. Universitätsprofessor in Innsbruck.
„ Innerhofer Franz, Dr. Assistent an der geburtsh. Klinik in Innsbruck.
„ Jung Jakob, Ingenieur in Innsbruck.
„ Kerner Anton, Dr. k. k. Universitätsprofessor in Innsbruck.
„ Kölle Theodor, Dr. prakt. Arzt in Innsbruck.
„ Lang Eduard, Dr. k. k. Universitätsprofessor in Innsbruck.
„ Lantschner Ludwig, Dr. Univ.-Docent in Innsbruck.
„ Laschan Ignaz, Dr. med. k. k. Statthaltereirath in Innsbruck.
„ Lechleitner Christian, Dr. k. k. Gymnasialprofessor in Innsbruck.
„ Liebermann Leo, Dr. Universitäts-Docent und Assistent der mediz. Chemie in Innsbruck.
„ Linser Johann, k. k. Staatsanwalt in Innsbruck.
„ Malfertheiner Anton, Dr. prakt. Arzt in Innsbruck.
„ Mauthner Ludwig, Dr. k. k. Universitätsprofessor in Innsbruck.
„ P. Mayer Matthäus, Gymnasialprofessor in Hall.
„ Mayrhofer Ritter v. Virgil, Dr. k. k. Universitätsprofessor in Innsbruck.

Herr Messmer Alois, k. k. Realschulprofessor in Innsbruck.
„ Mörz Isidor, Dr. prakt. Arzt in Innsbruck.
„ Müller Friedrich, Universitätsmechaniker in Innsbruck.
„ Oellacher Josef, Apotheker in Innsbruck.
„ Oellacher Josef, Dr. k. k. Universitätsprofessor in Innsbruck.
„ Oellacher Oswald, Assistent in Innsbruck.
„ Paulweber Michael, k. k. Gymnasialprofessor in Innsbruck.
„ Peche Ferdinand, Dr. k. k. Universitätsprofessor in Innsbruck.
„ Pfaundler Leopold, Dr. k. k. Universitätsprofessor in Innsbruck.
„ Pietsch Carl, Dr. Assistent an der chirurg. Klinik in Innsbruck.
„ Pircher Johann, Dr. med. k. k. Statthalterei-Concipist in Innsbruck.
„ Plaseller Josef, Dr. k. k. Kreisarzt in Innsbruck.
„ Platter Hugo, Dr. phil. Lehrer an der Bürgerschule in Innsbruck.
„ Plenk Ferdinand, Dr. Universitäts-Docent und Assistent an der oculistischen Klinik in Innsbruck.
„ Pusch Carl, Dr. Stadtarzt in Innsbruck.
„ Putz Gottlieb, Dr. in Meran.
„ Reggla Alexander v., k. k. Landesgerichtsrath in Innsbruck.
„ Reichardt Johann, k. k. Oberstlieutenant in Innsbruck.
„ Reinisch Ritter v. Ferdinand, k. k. Staatsanwalt in Innsbruck.
„ Rembold Otto, Dr. k. k. Universitätsprofessor in Graz.
„ Rigos Franz, Dr. Assistent an der dermatologischen Klinik in Innsbruck.
„ Rochelt Emil, Dr. Supplent und Assistent an der chirurg. Klinik in Innsbruck.
„ Roschmann Julius, stud. jur. in Innsbruck.

Herr Rhomberg Rudolf, Fabriksbesitzer in Innsbruck.
„ Schlemmer Josef, Dr. Primararzt in Pressburg.
„ Schlick Franz Graf, Hörer der Rechte in Innsbruck.
„ Schmidt v. Wellenburg Josef, Dr. k. k. Statthalterei-Rechnungsrath in Innsbruck.
„ Schnopfhagen Franz, Dr. Universitäts-Docent und Assistent der pathologischen Anatomie in Innsbruck.
„ Schott Ferdinand, Dr. k. k. Universitätsprofessor in Innsbruck.
„ Schumacher Anton, Universitäts-Buchhändler in Innsbruck.
„ Schwind Ritter v., k. k. Hofrath in Innsbruck.
„ Seeger Rudolf, Dr. k. k. Stabsarzt in Innsbruck.
„ Sennhofer Carl, Dr. k. k. Universitätsprofessor in Innsbruck.
„ Setari Franz, Dr. prakt. Arzt in Meran.
„ Smekal Karl, k. k. Oberst in Innsbruck.
„ Sonklar Carl v. Innstädten, k. k. Generalmajor in Innsbruck.
„ Sperk Bernhard, k. k. Landesthierarzt in Innsbruck.
„ Spitzmüller F., k. k. Hauptmann in Innsbruck.
„ Stein Berthold, k. k. Garteninspector in Innsbruck.
„ Stolz Otto, Dr. phil. k. k. Universitätsprofessor in Innsbruck.
„ Strasser Josef, Dr. k. k. Regimentsarzt in Innsbruck.
„ Strassnicki Johann, Dr., k. k. Stabsarzt in Innsbruck.
„ Straub Adolf Ritter v., k. k. Hofrath in Innsbruck.
„ Taaffe Eduard, Graf, Excellenz, Statthalter etc. in Innsbruck.
„ Thun Graf Franz, k. k. F.-M.-L. und Landescommandirender in Innsbruck.
„ Toggenburg Georg Ritter von, Excellenz, in Innsbruck.
„ Tollinger Johann, Dr. Assistent in Innsbruck.
„ Trentinaglia Anton Ritter v., Dr. in Innsbruck.

Herr Trentinaglia Josef Ritter v., k. k. Landesgerichtsadjunkt in Innsbruck.

„ Tschurtschenthaler Anton, Dr., k. k. Universitätsprofessor in Innsbruck.

„ Ullmann Emanuel, Dr., k. k. Universitätsprofessor in Innsbruck.

„ Vintschgau Max Ritter v., Dr. k. k. Universitätsprofessor in Innsbruck.

„ Vorhauser Johannn, k. k. Hofrath in Innsbruck.

„ Weiler Josef, k. k. Realschulprofessor in Innsbruck.

„ Wieser Franz, Dr. phil. Universitäts-Docent in Innsbruck.

„ Wildner Franz, Dr. k. k. Universitätsprofessor in Innsbruck.

Inhaltsverzeichniss.

Seite:

A. Sitzungsberichte . . . . . I—XXIV

B. Originalberichte . . . . . 1—101

Die Rieserferner- oder Antholzergruppe im Pusterthale von Jos. Ritter von Trentinaglia-Telvenburg . . 1

Jahresbericht der chirurgischen Universitäts-Klinik des Prof. Albert in Innsbruck von Dr. Emil Rochelt . . . 17

Ambulatorium 79

Bemerkungen über die an der Klinik geübte (Listerische) Verbandweise 87

C. Verzeichniss der eingelaufenen Druckschriften . 102

D. Personalstand 106

MBL WHOI Library - Serials
5 WHSE 02745